



ESE HOSPITAL SAN RAFAEL NIVEL II
SAN JUAN DEL CESAR / LA GUAJIRA

Siempre contigo

MANUAL DE ECOGRAFIA



NIT: 892115010-5
COD: 4465000286

MANUAL DE ECOGRAFIA

Código: DT-ID-MA-04

Versión: 1.0

Vigencia: 15/03/2023

APOYO DIAGNOSTICO Y COMPLEMENTACION TERAPEUTICA SUBPROCESO DE IMÁGENES DIAGNOSTICAS

Página 2 de 156

TABLA DE CONTENIDO

1. INTRODUCCION.....	3
2. OBJETIVO (S):.....	4
2.1 OBJETIVO GENERAL.....	4
2.2 OBJETIVOS ESPECIFICOS:	4
3. ALCANCE:.....	4
4. RESPONSABLE:.....	4
5. TERMINOS Y DEFINICIONES:.....	4
6. REQUISITOS LEGALES:	6
7. DESCRIPCION	6
8. GESTION DEL RIESGO:	154
9. DIFUSION:.....	155
10. REFERENCIAS BIBLIOGRAFICAS.....	155
11. ANEXOS.....	155
12. CONTROL DE CAMBIO:.....	156
13. CONTROL DEL DOCUMENTO:.....	156





NIT: 892115010-5
COD: 4465000286

MANUAL DE ECOGRAFIA

Código: DT-ID-MA-04

Versión: 1.0

Vigencia: 15/03/2023

APOYO DIAGNOSTICO Y COMPLEMENTACION TERAPEUTICA SUBPROCESO DE IMÁGENES DIAGNOSTICAS

Página 3 de 156

1. INTRODUCCION

La ecografía se ha convertido en una prueba de imagen esencial en múltiples especialidades médicas distintas de la radiología (cardiología, ginecología, urología, anestesiología, reumatología, cirugía vascular, digestivo, etc.).

La utilidad de la ecografía en el ámbito de la Medicina Interna, tanto en la planta de hospitalización como en urgencias, es incuestionable.

En Estados Unidos, por ejemplo, la ecografía en el ámbito de la medicina de urgencia está firmemente establecida y reconocida. En el proceso diagnóstico de cualquier enfermo es clave la historia clínica sustentada en dos pilares básicos: la anamnesis y la exploración física. Pues bien, la ecografía es un instrumento perfecto para mejorar nuestro rendimiento de la exploración ya que permite observar y medir con precisión múltiples órganos difíciles de valorar con los métodos tradicionales (inspección, palpación, auscultación). Pero además la ecografía permite el diagnóstico eficaz en algunas enfermedades (cardiopatías, patología biliar y renal, trombosis venosa profunda), facilita la realización de algunos procedimientos invasivos (canalización de vías centrales, toracocentesis, paracentesis, etc.) y sirve para monitorizar y seguir el tratamiento de algunas enfermedades (medición del índice cava para valoración indirecta de la presión venosa central y del volumen intravascular). Sin lugar a duda, la ecografía nos puede ayudar a ser mejores profesionales.

En los últimos años se han desarrollado ecógrafos de gran calidad, relativamente asequibles desde el punto de vista económico, muchos de ellos portátiles, que permiten realizar exploraciones a la cabecera del enfermo.

No parece descabellado pensar que en un futuro próximo modernos ecógrafos de bolsillo puedan ser el complemento a nuestro fonendoscopio.



NIT: 892115010-5
COD: 4465000286

MANUAL DE ECOGRAFIA

Código: DT-ID-MA-04

Versión: 1.0

Vigencia: 15/03/2023

APOYO DIAGNOSTICO Y COMPLEMENTACION TERAPEUTICA SUBPROCESO DE IMÁGENES DIAGNOSTICAS

Página 4 de 156

2. OBJETIVO (S):

2.1. OBJETIVO GENERAL

Normatizar los procesos de ultrasonografía básica en la ESE, con el fin de lograr una buena calidad en resultados diagnósticos.

2.2 OBJETIVOS ESPECIFICOS:

- Unificar los criterios diagnósticos ultrasonográficos en la ESE Hospital San Rafael Nivel II.
- Simplificar la comprensión de la lectura de los exámenes ultrasonográficos.
- Definir los criterios para solicitud de estudio ultrasonográfico.

3. ALCANCE:

El presente documento va dirigido a todo el personal del servicio de Imágenes Diagnosticas que realice el proceso de realización de Ecografías, como son Médicos Radiólogos.

4. RESPONSABLE:

Médico Radiólogo del servicio de Imágenes no ionizantes.

5. TERMINOS Y DEFINICIONES:

La ecografía es una técnica diagnóstica que emplea el ultrasonido para definir los órganos del cuerpo humano. Cada uno de los diferentes tejidos del cuerpo humano proporciona unas determinadas propiedades acústicas en virtud de lo cual la ecografía genera unas imágenes que representan al órgano.

Para familiarizarse con el lenguaje utilizado en la ecografía es necesario conocer algunos principios físicos básicos.





NIT:892115010-5
COD: 4465000286

MANUAL DE ECOGRAFIA

Código: DT-ID-MA-04

Versión: 1.0

Vigencia: 15/03/2023

APOYO DIAGNOSTICO Y COMPLEMENTACION TERAPEUTICA SUBPROCESO DE IMÁGENES DIAGNOSTICAS

Página 5 de 156

El **sonido** es una forma de **energía mecánica** que se propaga a través de la materia en forma de ondas. Estas ondas presentan algunas características básicas (figura 1-1):

- **Ciclo:** es el fragmento de onda comprendido entre dos puntos iguales de su trazado
- **Longitud de onda (L):** definida como la distancia en que la onda realiza un ciclo completo.
- **Frecuencia (f):** es el número de ciclos por unidad de tiempo (segundo) Se expresa en hertzios (Hz) o sus múltiplos [1 Hz = 1 ciclo por segundo; 1 kilohertzio (kHz) = 1000 Hz; 1 megahertzio (MHz) = 1.000.000 Hz].
- **Amplitud (A):** es la altura máxima que alcanza una onda. Está relacionada con la intensidad del sonido y se mide en decibelios (dB).

La longitud de onda (1) y la frecuencia (f) se relacionan con la velocidad (v) del sonido por la siguiente fórmula: $1 = v/f$. Por tanto, para una misma velocidad del sonido, la longitud de onda es inversamente proporcional a la frecuencia.

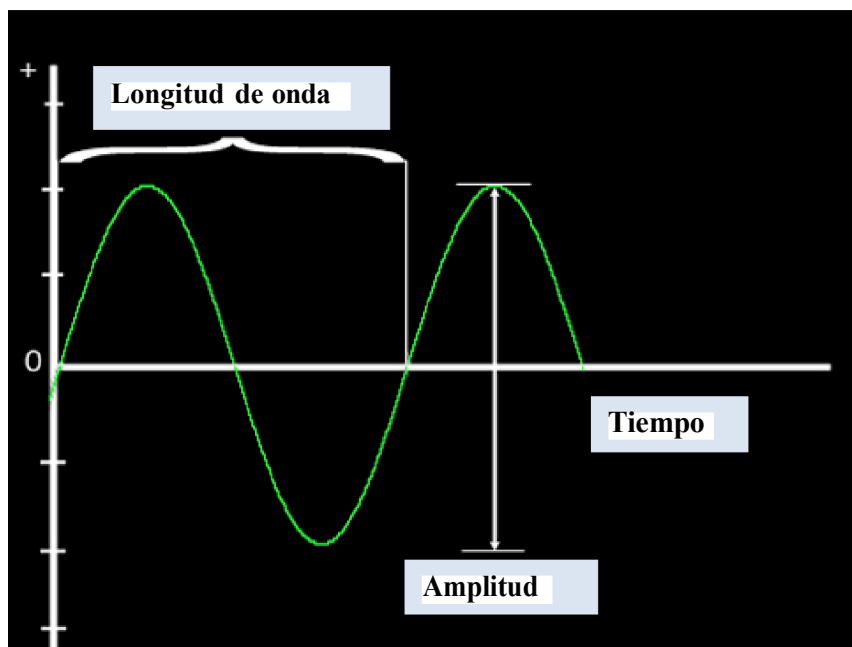


Figura 1-1. Onda sonora y sus características



NIT: 892115010-5
COD: 4465000286

MANUAL DE ECOGRAFIA

Código: DT-ID-MA-04

Versión: 1.0

Vigencia: 15/03/2023

APOYO DIAGNOSTICO Y COMPLEMENTACION TERAPEUTICA SUBPROCESO DE IMÁGENES DIAGNOSTICAS

Página 6 de 156

6. REQUISITOS LEGALES:

Decreto 780 de 2016, Por medio del cual se expide el Decreto Único Reglamentario del Sector Salud y Protección Social

Resolución 3100 de 2019, Por la cual se definen los procedimientos y condiciones de inscripción de los prestadores de servicios de salud y de habilitación de los servicios de salud y se adopta el Manual de Inscripción de Prestadores y Habilitación de Servicios de Salud.

Resolución 5095 de 2018, Por la cual se adopta el “Manual de Acreditación en Salud Ambulatorio y Hospitalario de Colombia

7. DESCRIPCION

ULTRASONIDOS:

Los ultrasonidos son ondas sonoras de alta frecuencia (más de 20,000 ciclos por segundo o 20 KHz). Estas ondas, inaudibles para el ser humano, pueden transmitirse en haz y se utilizan para explorar los tejidos del cuerpo.

Los ultrasonidos que emiten las sondas de los ecógrafos tienen una frecuencia comprendida generalmente entre 2 y 10 millones de Hz (MHz).

La velocidad de propagación del sonido en un medio varía según la mayor o menor proximidad entre sus moléculas (**densidad**). La resistencia que ofrece un medio al paso de los ultrasonidos se define como **impedancia** y se calcula multiplicando la velocidad del sonido en ese medio por su densidad.

El límite o zona de contacto entre dos medios que transmiten el sonido a distinta velocidad se denomina **interface**. Como puede observarse en la tabla 1-1, hay una gran diferencia de densidad y velocidad de propagación del sonido entre el aire o el hueso y el resto de los tejidos del organismo.

Tabla 1-1. Valores de densidad y velocidad de propagación del sonido en los distintos tejidos.

Tejido	Velocidad (m/s)	Densidad (g/cm ²)
Grasa	1470	0,97



NIT: 892115010-5
COD: 4465000286

MANUAL DE ECOGRAFIA

Código: DT-ID-MA-04

Versión: 1.0

Vigencia: 15/03/2023

APOYO DIAGNOSTICO Y COMPLEMENTACION TERAPEUTICA SUBPROCESO DE IMÁGENES DIAGNOSTICAS

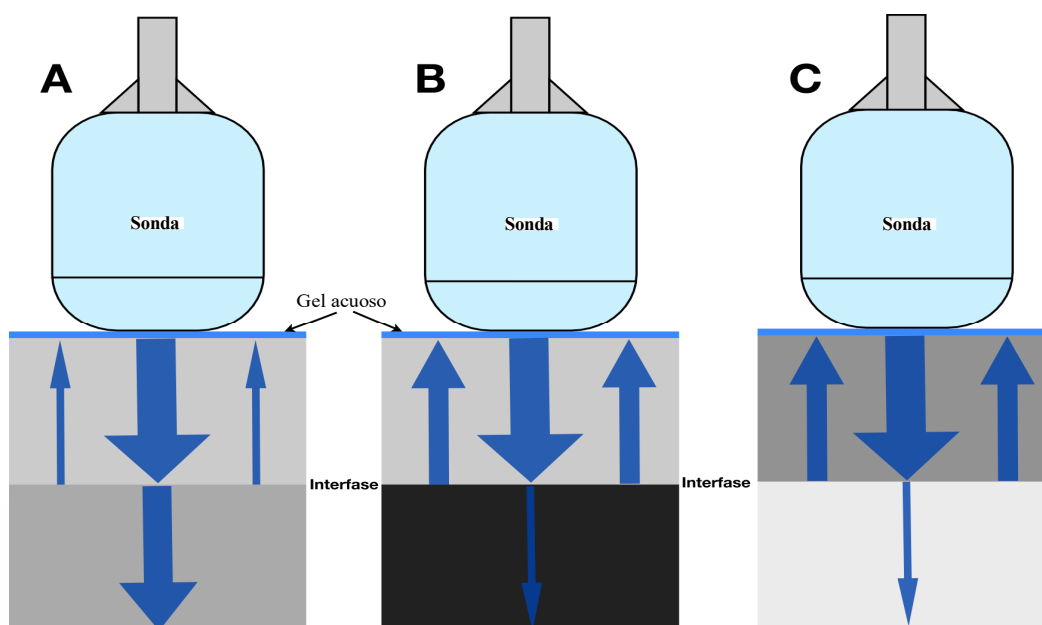
Página 7 de 156

Músculo	1568	1,04
Hígado	1540	1,05
Cerebro	1530	1,02
Hueso	3600	1,7
Agua	1492	0,99
Aire	332	0,001

La ecografía se basa en el estudio de las **ondas reflejadas (“ecos”)**. Los pulsos de ultrasonidos dirigidos al interior del cuerpo humano atraviesan distintos medios con distintas impedancias (piel, grasa, hígado, vasos sanguíneos, etc.)

y en cada cambio de medio se crea una **interfase** en la que rebotan los ultrasonidos. Estos ecos no tienen las mismas características que la onda original ya que al reflejarse cambian de amplitud, frecuencia y velocidad.

La superficie reflectante es el plano de separación de dos medios físicos con diferente impedancia acústica, la cual está determinada por la densidad de los medios. Esto se conoce como superficie **o interfase reflectante**. Cuando el sonido atraviesa un medio físico y choca con una interfase reflectante, una parte del sonido la atravesará y otra se reflejará, lo que constituirá el eco de esa interfase reflectante. Cuanto mayor sea la diferencia de impedancia entre dos medios, mayor será la amplitud de los ecos reflejados y menor será la capacidad de los ultrasonidos para atravesarlos (figura 1-3). El aire y el hueso, al tener una impedancia muy distinta a la del resto de los tejidos generan interfases reflectantes que impiden el paso de los ultrasonidos y dificultan la obtención de las imágenes ecográficas. Por esta razón es necesario aplicar un gel acuoso



*** Hospital San Rafael Nive II Bar Juan de Cesar, La Guajira. Calle 4 Bar Central 4 y 5 *** 433331-433313

@hsrafaelsanjuan



Hospital San Rafael de Bar Juan de Cesar

www.hsrafaelsanjuan.gov.co



NIT:892115010-5
COD: 4465000286

MANUAL DE ECOGRAFIA

Código: DT-ID-MA-04

Versión: 1.0

Vigencia: 15/03/2023

APOYO DIAGNOSTICO Y COMPLEMENTACION TERAPEUTICA SUBPROCESO DE IMÁGENES DIAGNOSTICAS

Página 8 de 156

entre la sonda y la piel con el objeto de evitar la interfase provocada por el aire. La amplitud de los ecos de la interfase reflectante va a determinar en el monitor del ecógrafo, las diferentes intensidades en la escala de grises de la imagen.

Figura 1-3. La amplitud de las ondas reflejadas o ecos varía dependiendo de la diferencia de impedancia entre dos medios (interfase). A menor diferencia de impedancias entre dos medios (A) los ultrasonidos atravesarán mejor la interfase y menor será la amplitud de las ondas reflejadas. Por el contrario, a mayor diferencia de impedancia entre dos medios (B y C) los ultrasonidos tendrán más dificultad para atravesar la interfase y las ondas reflejadas tendrán mayor amplitud.

La onda de ultrasonidos, a medida que avanza a través de los tejidos experimenta una serie de cambios físicos:

Atenuación: el sonido al propagarse por los distintos tejidos transforma parte de su energía cinética en calor. Esto hace que la onda sonora pierda amplitud. El parámetro físico que más influye en la absorción de una onda sonora es la propia frecuencia de la onda:

A mayor frecuencia, mayor absorción y menor capacidad de penetración. A menor frecuencia, menor absorción y mayor capacidad de penetración.

Refracción: el sonido cambia de dirección en la interfase de dos materiales distintos

Reflexión: cuando un sonido llega a una interfase y choca con ella, una parte de la onda es reflejada y otra continúa avanzando. Esta reflexión es distinta dependiendo de las dimensiones del objeto reflectante y de su superficie.

FORMACIÓN DE LA IMAGEN ECOGRÁFICA

La utilización de los ultrasonidos en Medicina se basa en el descubrimiento del “**efecto piezoeléctrico**” por los hermanos Curie a mediados del siglo XIX. Mediante este fenómeno, al someter a un cristal a una corriente eléctrica, la diferencia de potencial obtenida hace vibrar el interior del cristal y se genera un haz de ultrasonidos.

Un **ecógrafo** está formado por un **transductor o sonda ecográfica**, una **unidad de procesamiento** y un **monitor**. Los transductores contienen los cristales que al ser sometidos a la electricidad generan haces de ultrasonidos. Los transductores también son capaces de captar los ultrasonidos reflejados por los



NIT: 892115010-5
COD: 4465000286

MANUAL DE ECOGRAFIA

Código: DT-ID-MA-04

Versión: 1.0

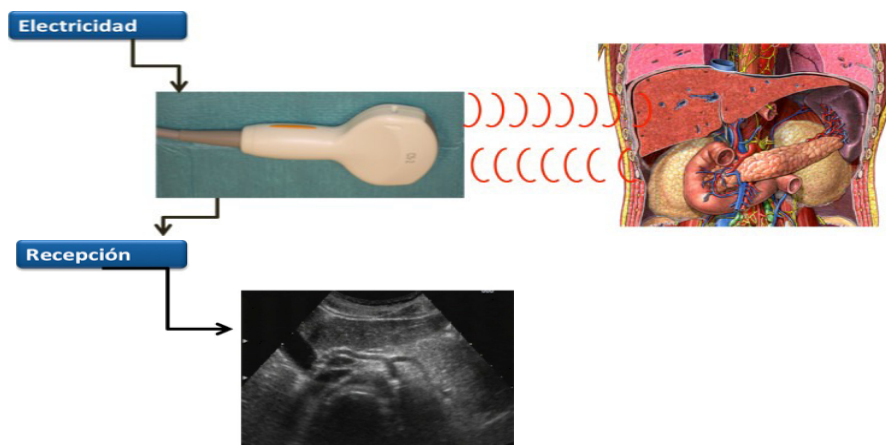
Vigencia: 15/03/2023

APOYO DIAGNOSTICO Y COMPLEMENTACION TERAPEUTICA SUBPROCESO DE IMÁGENES DIAGNOSTICAS

Página 9 de 156

tejidos y remitirlos a una unidad de procesamiento que genera una imagen y que se visualiza en un monitor (figura 1-4).

Figura 1-4. Elementos o constituyentes de un ecógrafo



La calidad o resolución de la imagen en los monitores dependerá de la capacidad de distinguir la morfología normal o alterada en los tejidos (resolución de contraste) y de la capacidad de diferenciar objetos próximos (resolución axial y lateral):

La **resolución axial** permite distinguir dos objetos como separados cuando están situados uno encima del otro y depende de la frecuencia del transductor (a mayor frecuencia, mayor resolución axial y viceversa).

La **resolución lateral** permite distinguir dos objetos separados, cuando están localizados uno al lado del otro. Este tipo de resolución depende del diseño del transductor y se puede modificar ajustando la anchura del pulso en la zona focal (foco).

ECOGENICIDAD DE LOS TEJIDOS

Los ecos de los ultrasonidos captados por el transductor van a ser representados como un punto o pixel en el monitor mediante una escala de grises de diferente brillo según la amplitud del eco reflejado (a mayor amplitud, mayor brillo y viceversa). Los haces de ultrasonidos se transmiten muy bien a través de la sangre o los líquidos (ascitis, bilis, orina, líquido pleural y pericárdico) y apenas son reflejados (estructuras anecoicas o hipoeoicas). En cambio, los huesos y el aire reflejan con gran intensidad los ultrasonidos (hiperecogénico) (figuras 1-6 y 1-7).



NIT: 892115010-5
COD: 4465000286

MANUAL DE ECOGRAFIA

Código: DT-ID-MA-04

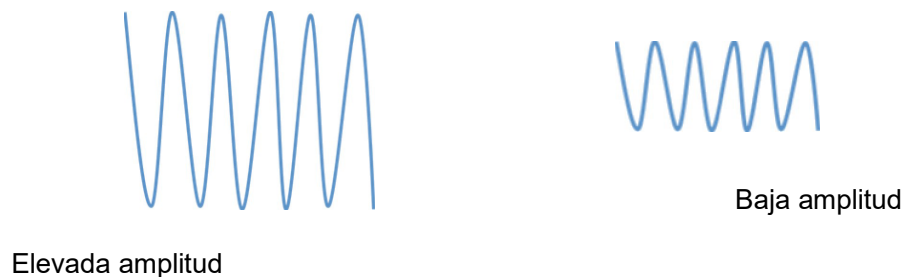
Versión: 1.0

Vigencia: 15/03/2023


APOYO DIAGNOSTICO Y COMPLEMENTACION TERAPEUTICA SUBPROCESO DE IMÁGENES DIAGNOSTICAS

Página 10 de 156

Figura 1-6. Relación entre la amplitud del eco reflejado y el brillo en escala de grises en el monitor



Mayor amplitud del retorno del eco \Rightarrow Mayor brillo (ecogenidad) en pantalla



Hiperecogénico

Hipoecogénico o anecoido

Hiperecogénico

Hipoecogénico o anecoido



HUESO

MUSCULO

HIGADO

RIÑÓN

GRASA

SANGRE

LIQUIDO AIRE

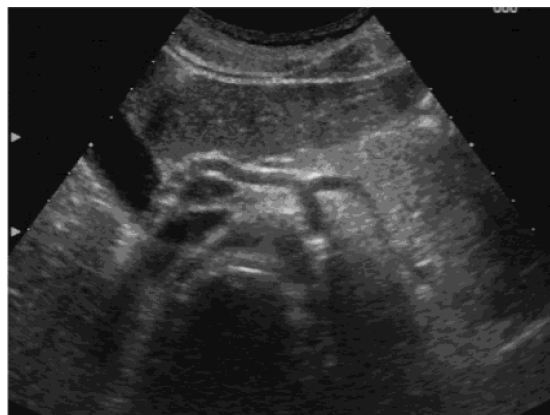

Figura 1-7. Ecogenidad de los diferentes constituyentes de los tejidos.



NIT: 892115010-5
COD: 4465000286

MANUAL DE ECOGRAFIA

Código: DT-ID-MA-04

Versión: 1.0

Vigencia: 15/03/2023

APOYO DIAGNOSTICO Y COMPLEMENTACION TERAPEUTICA SUBPROCESO DE IMÁGENES DIAGNOSTICAS

Página 11 de 156

Artefactos

Con relativa frecuencia al formarse la imagen ecográfica se pueden generar artefactos, que forman parte de la imagen sin corresponder a la anatomía real. Su conocimiento es importante para evitar errores de interpretación, aunque también

nos pueden ayudar a identificar ciertas estructuras. Entre los artefactos más relevantes destacan los siguientes:

Sombra acústica

El haz de ultrasonidos choca con una superficie altamente reflectante que “rebota” todos los ecos. Esa superficie (hueso, metal, calcio) es hiperecogénica, pero detrás de la misma se produce una sombra anecoica (figura 1-8).

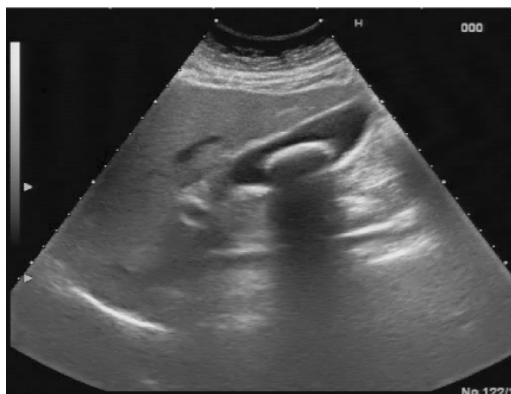

Figura 1-8. Vesícula biliar con un cálculo en su interior. Se aprecia claramente la figura hiperecogénica de la litiasis y la sombra acústica posterior.

Refuerzo posterior

Se puede considerar el fenómeno contrario a la sombra acústica. Cuando el haz de ultrasonidos atraviesa tejidos con poca atenuación (ej.: líquidos, sangre) y que, por tanto, permiten su paso sin dificultad, se produce un falso aumento de la ecogenicidad por detrás de esas estructuras debido a que el eco se refleja de nuevo en la pared anterior produciendo un nuevo eco que rebota de nuevo en la pared posterior, así hasta que se agota el ultrasonido. Este aumento de ecos en una interfase sólida es lo que origina el artefacto (figura 1-9). El ejemplo típico son las ocupaciones líquidas en el seno de sólidos ecogénicos.



NIT: 892115010-5
COD: 4465000286

MANUAL DE ECOGRAFIA

Código: DT-ID-MA-04

Versión: 1.0

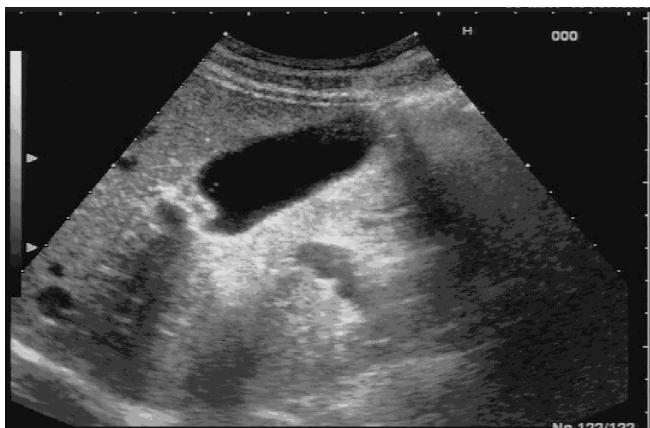Vigencia: 15/03/2023

APOYO DIAGNOSTICO Y COMPLEMENTACION TERAPEUTICA

SUBPROCESO DE IMÁGENES DIAGNOSTICAS

Página 12 de 156

Figura 1-9. Imagen de la vesícula biliar con su refuerzo ecográfico posterior.



Reverberación

Se produce cuando el haz de los ultrasonidos atraviesa una interfase que separa dos medios de muy diferente impedancia acústica, es decir, muy ecogénicas. Las más típicas con las interfases que separan un sólido y un gas como en el tubo digestivo o los pulmones.

Cola de cometa

Se produce cuando el haz de ultrasonidos choca con una interfase estrecha y muy ecogénica (pleura, peritoneo). Son en realidad reverberaciones de la interfase que al ser muy pequeña produce una imagen que simula la cola de un cometa (figura 1-10).



NIT:892115010-5
COD: 4465000286

MANUAL DE ECOGRAFIA

Código: DT-ID-MA-04

Versión: 1.0

Vigencia: 15/03/2023

APOYO DIAGNOSTICO Y COMPLEMENTACION TERAPEUTICA SUBPROCESO DE IMÁGENES DIAGNOSTICAS

Página 13 de 156

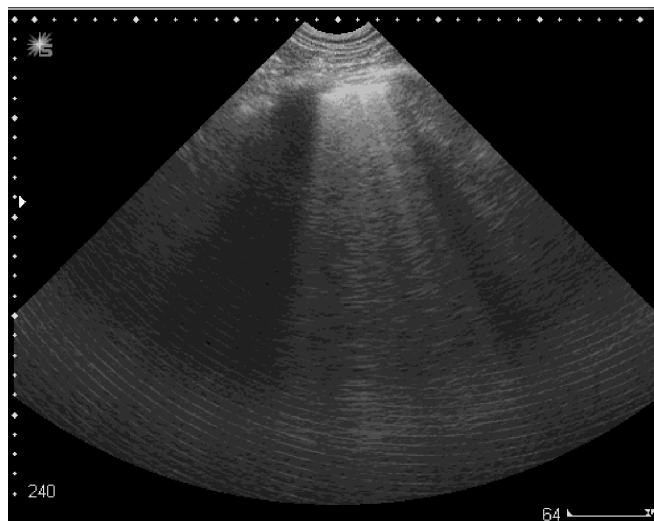


Figura I-10. Artefacto en "cola de cometa" al atravesar el haz de ultrasonidos la pleura

IMAGEN EN ESPEJO

Se produce cuando el haz de ultrasonidos atraviesa una superficie altamente reflectante (ej.: diafragma, pericardio) e incide sobre ella con determinada angulación. Parte de los ultrasonidos se reflejan hacia delante y atrás produciendo imágenes en espejo (figura 1-11).

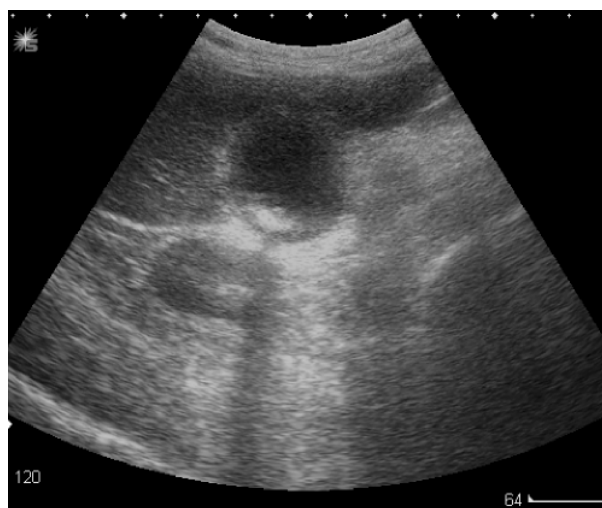

Figura 1-11. Imagen es espejo de la vesicula biliar. Obsérvese la presencia de litiasis biliar (también visible en su imagen en espejo) y la sombra acústica posterior.



NIT: 892115010-5
COD: 4465000286

MANUAL DE ECOGRAFIA

Código: DT-ID-MA-04

Versión: 1.0

Vigencia: 15/03/2023

APOYO DIAGNOSTICO Y COMPLEMENTACION TERAPEUTICA SUBPROCESO DE IMÁGENES DIAGNOSTICAS

Página 14 de 156

Anisotropía

No es un artefacto como tal. Se debe a la propiedad que tienen algunos tejidos de variar su ecogenicidad dependiendo del ángulo de incidencia del ultrasonido. El ejemplo de esta situación es el tendón.

EL ECÓGRAFO Y SUS COMPONENTES

Los componentes básicos de un ecógrafo son el transductor o sonda que transmite y capta los ultrasonidos, una computadora que almacena y procesa los documentos adquiridos y un monitor en el que se representa la imagen.

Comandos

Cuando nos “enfrentamos” por primera vez con un ecógrafo tenemos la sensación de que se trata de un equipo complejo con multitud de botones y controles. Sin embargo, sólo unos pocos son imprescindibles:

Ganancia (“gain”): modifica la ganancia global. equivale al “brillo” de las pantallas de TV, aunque realmente modifica la intensidad de las ondas de ultrasonidos emitidas/recibidas. La modificación de la ganancia puede hacerse de forma general o sectorial (TGC).

Profundidad (“depth”): modifica la penetración (en cm) que vemos en la pantalla. El grado de profundidad se suele reflejar en una escala que existe en uno de los márgenes de la pantalla del ecógrafo.

Pausa (“freeze”): congela la imagen de la pantalla y es muy útil para hacer mediciones. En casi todos los dispositivos podremos movernos hacia atrás en el tiempo dentro de la imagen congelada para seleccionar la que más nos convenga.

Guardar (“save”): almacena las imágenes o videos seleccionadas en el disco duro o dispositivo de almacenamiento del equipo.

Medición (“measurement”): se utiliza para hacer mediciones y generalmente es necesario que la imagen esté congelada.

Foco (“focus”): permite mejorar la resolución de la imagen a un determinado nivel. Sirve para mejorar la resolución lateral como se ha comentado con anterioridad. Existen ecógrafos que permiten establecer uno o más focos y otros que tienen un



NIT: 892115010-5
COD: 4465000286

MANUAL DE ECOGRAFIA

Código: DT-ID-MA-04

Versión: 1.0

Vigencia: 15/03/2023

APOYO DIAGNOSTICO Y COMPLEMENTACION TERAPEUTICA SUBPROCESO DE IMÁGENES DIAGNOSTICAS

Página 15 de 156

autofoco que el explorador no puede manejar y que se ajusta según la profundidad

Imprimir (print): si el equipo dispone de impresora térmica.

TRANSDUCTORES O SONDAS

La sonda o transductor es la parte esencial del ecógrafo. En su interior se encuentran los cristales piezoeléctricos, donde se produce la transformación de energía eléctrica en mecánica. El transductor es además el receptor de los haces de ultrasonidos y los transforma en energía eléctrica para generar las imágenes.

Existe una gran variedad de sondas en cuanto a forma, tamaño y frecuencia de los haces de ultrasonidos que emite (figura 1-12). Es preciso recordar que **las sondas de mayor frecuencia proporcionan mayor definición, pero menor profundidad** y sólo permiten ver las estructuras superficiales. Por el contrario, **las sondas de menor frecuencia tienen menor definición, pero facilitan el estudio de tejidos más profundos**.

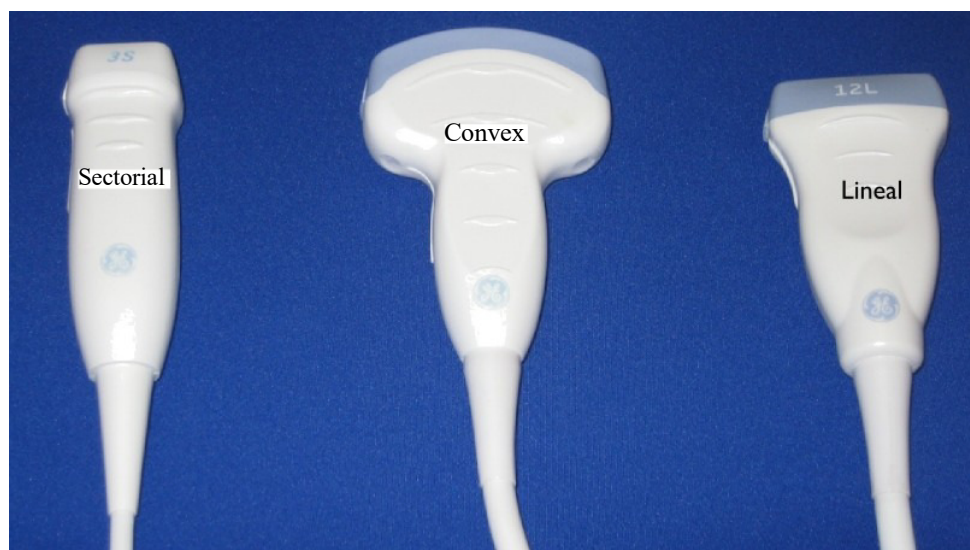

Figura 1-12. Diferentes tipos de transductores o sondas. Obsérvese como todos tienen un arcador ("muesca") a la izquierda.

En el ámbito de la urgencia y medicina interna, las sondas más utilizadas son:



NIT: 892115010-5
COD: 4465000286

MANUAL DE ECOGRAFIA

Código: DT-ID-MA-04

Versión: 1.0

Vigencia: 15/03/2023

APOYO DIAGNOSTICO Y COMPLEMENTACION TERAPEUTICA SUBPROCESO DE IMÁGENES DIAGNOSTICAS

Página 16 de 156

Sonda lineal. De alta frecuencia (5-10 MHz). Se utiliza para visualizar y localizar estructuras superficiales. Se utiliza, por ejemplo, para canalizar vasos y arterias superficiales, para descartar trombosis venosa profunda de las extremidades o para estudiar estructuras musculoesqueléticas.

Sonda convex. De baja frecuencia (2-5 MHz). Se emplea generalmente para la exploración de las estructuras de la cavidad abdominal.

Sonda sectorial. De baja frecuencia (2-5 MHz). Gracias a su pequeño tamaño es la ideal para los estudios ecocardiográficos.

Uno de los principios básicos es que todas las sondas tienen un marcador en uno de sus extremos y que se relaciona con una señal en la pantalla (figura 1-13). Este marcador nos sirve, como veremos más adelante, para situarnos espacialmente y para tener las referencias anatómicas adecuadas. En adelante, cuando nos refiramos al marcador de la pantalla, éste siempre se encontrará en su extremo superior izquierdo.

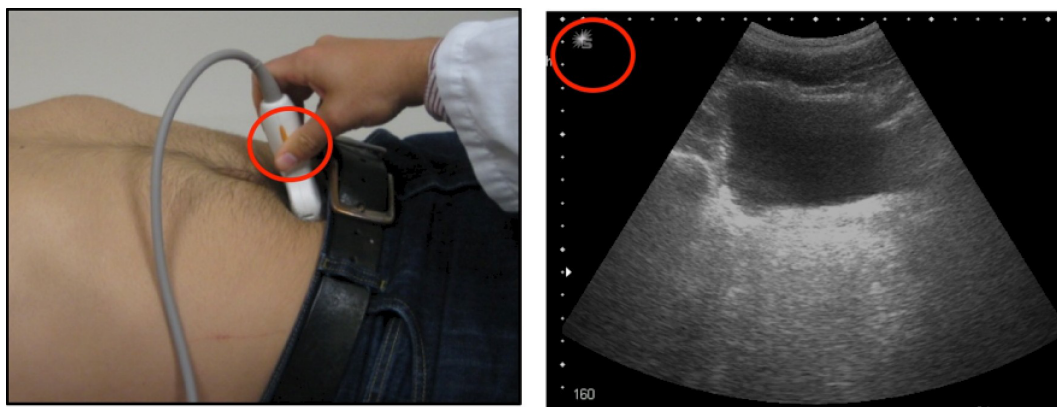


Figura 1-13. Marcador del transductor y su relación con la señal de la pantalla.

PLANOS ECOGRÁFICOS

Teniendo en cuenta el marcador tanto del transductor como el de la pantalla del ordenador es más fácil entender las imágenes obtenidas al realizar los diversos cortes ecográficos. Los planos más importantes son los siguientes:



NIT:892115010-5
COD: 4465000286

MANUAL DE ECOGRAFIA

Código: DT-ID-MA-04

Versión: 1.0

Vigencia: 15/03/2023

APOYO DIAGNOSTICO Y COMPLEMENTACION TERAPEUTICA SUBPROCESO DE IMÁGENES DIAGNOSTICAS

Página 17 de 156

Plano transversal. El transductor se coloca en perpendicular al eje mayor del paciente. Cada vez que utilicemos este plano, el marcador del transductor siempre estará a la derecha del paciente. De esta manera, la imagen formada será similar a la que vemos en un TAC (figura 1-14).

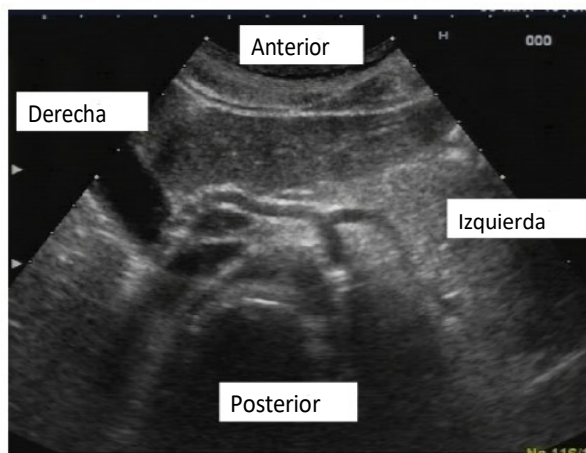
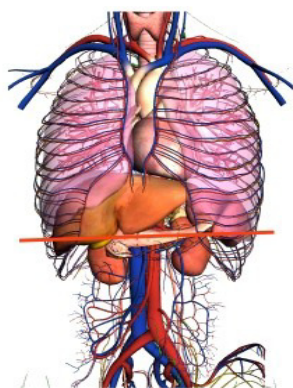
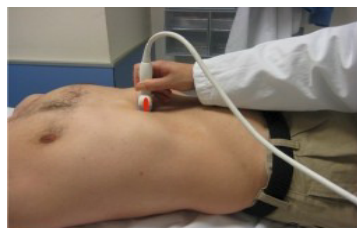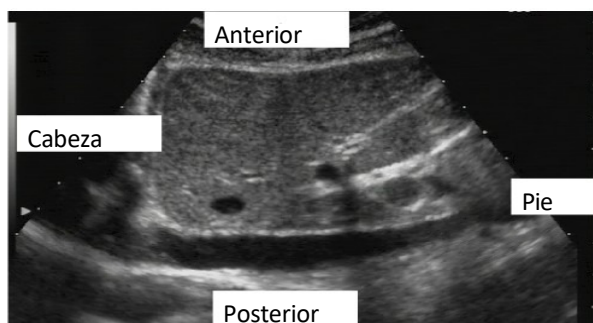
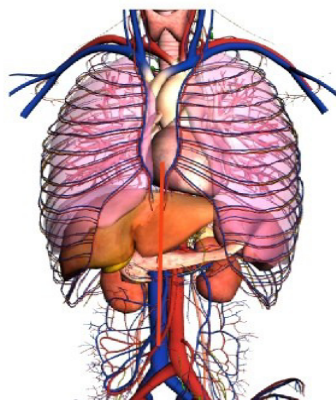

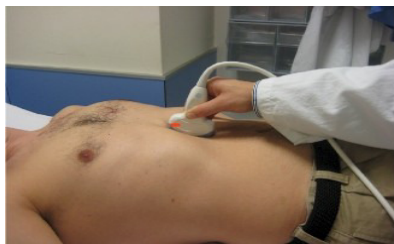
Figura 1-14. Plano transversal a nivel del abdomen superior. En la parte superior de la pantalla del ecógrafo (anterior) se localiza lo más próximo al transductor y en la parte posterior lo más alejado del transductor. A la izquierda de la pantalla las estructuras localizadas a la derecha del paciente y viceversa.

Plano longitudinal o sagital. El transductor se coloca paralelo al eje mayor del paciente. El marcador del transductor siempre apuntará hacia la cabeza del paciente (orientación cefálica) (figura 1-15).





NIT:892115010-5
COD: 4465000286

MANUAL DE ECOGRAFIA

Código: DT-ID-MA-04

Versión: 1.0

Vigencia: 15/03/2023

APOYO DIAGNOSTICO Y COMPLEMENTACION TERAPEUTICA SUBPROCESO DE IMÁGENES DIAGNOSTICAS

Página 18 de 156

Figura 1-15. Plano longitudinal o sagital en región medial y superior del abdomen. En la parte superior de la pantalla del ecógrafo (anterior) se localiza lo más próximo al transductor y en la parte posterior lo más alejado del transductor. A la izquierda de la pantalla lo situado a la cabeza del paciente (superior) y viceversa.

Plano coronal. El transductor se coloca lateral al eje mayor del paciente. El marcador del transductor siempre apuntará hacia la cabeza y, como sucede en el plano longitudinal, la cabeza estará a la izquierda de la pantalla y los pies a la derecha (figura 1-16).

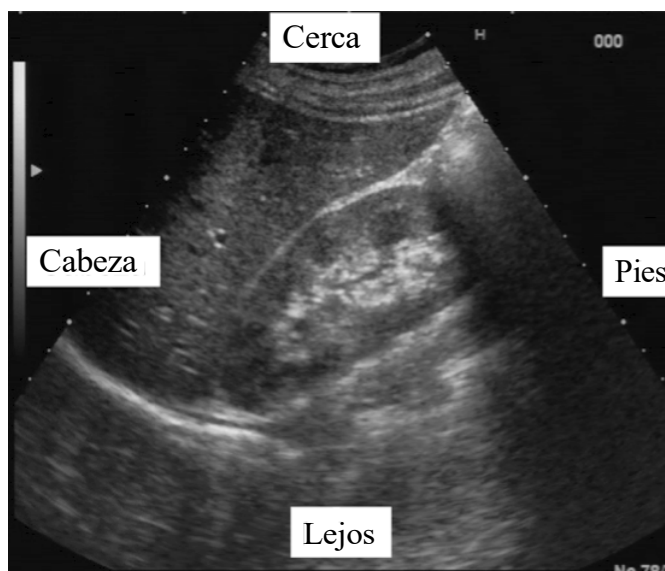
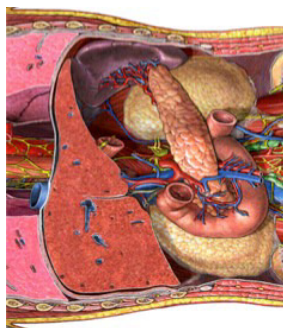
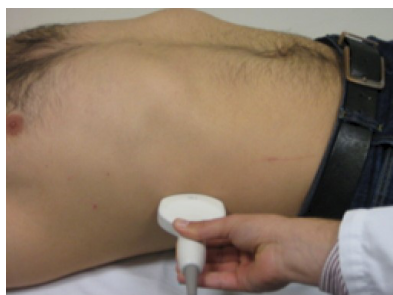

FIGURA 1.16 1-16. Plano coronal

MODOS EN ECOGRAFÍA

En base al efecto piezoeléctrico anteriormente definido, los ecos reflejados en las diferentes interfases reflectantes, chocan con los cristales de la sonda donde generan una corriente eléctrica que es analizada por la unidad de procesamiento y expresada en el monitor de distintas formas o Modos: como un vector (Modo A), como un punto móvil (Modo M) o como un punto de un determinado nivel de gris (modo B con escala de grises) (figura 1-17).

Modo B. Se obtiene una imagen bidimensional en tiempo real. Es el modo más habitual. El ecógrafo “convierte” las diversas amplitudes de las ondas



NIT: 892115010-5
COD: 4465000286

MANUAL DE ECOGRAFIA

Código: DT-ID-MA-04

Versión: 1.0

Vigencia: 15/03/2023

APOYO DIAGNOSTICO Y COMPLEMENTACION TERAPEUTICA SUBPROCESO DE IMÁGENES DIAGNOSTICAS

Página 19 de 156

captadas en pixels de hasta 256 tonalidades o escalas de grises (a mayor amplitud de onda, mayor brillo en la escala de grises).

Modo M. Representa el movimiento de la interfase reflectante. Se selecciona a uno de los haces de ultrasonidos en modo B y se observa qué sucede con él a lo largo de una línea de tiempo. Su utilidad fundamental es valorar situaciones clínicas en las que haga falta una demostración de movimiento (ej: movilidad de las válvulas cardíacas, valoración de la contractilidad cardíaca, variación del calibre de vena cava inferior durante la respiración).

Modo D (“Doppler”). Se basa en el cambio de frecuencia del sonido que se produce cuando una onda acústica (eco) choca con una interfase en movimiento. Esta propiedad va a permitir al ecógrafo calcular la velocidad de esa interfase en movimiento. En esta modalidad es posible captar el movimiento del haz de ultrasonidos reflejado cuando se acercan o alejan del transductor. Se utiliza básicamente para captar los flujos de la sangre dentro de los vasos sanguíneos o en el corazón. Con este modo **podemos diferenciar las estructuras vasculares de las que no lo son.**

La forma de registrar esos movimientos se puede realizar de dos formas:

- **Doppler color (CF).** A todo flujo que se aleja del transductor se le otorga color azul y al que se acerca, color rojo (regla mnemotécnica BART: “Blue Away, Red Towards”). Es importante recalcar que el Doppler color no sirve para diferenciar las arterias de las venas. Únicamente precisa si el flujo se aleja o acerca a la sonda.
- **Doppler pulsado.** Se genera una gráfica en forma de onda que será positiva o negativa según el flujo se acerque o se aleje. En su tamaño influirá la “cantidad o amplitud” de flujo analizado.

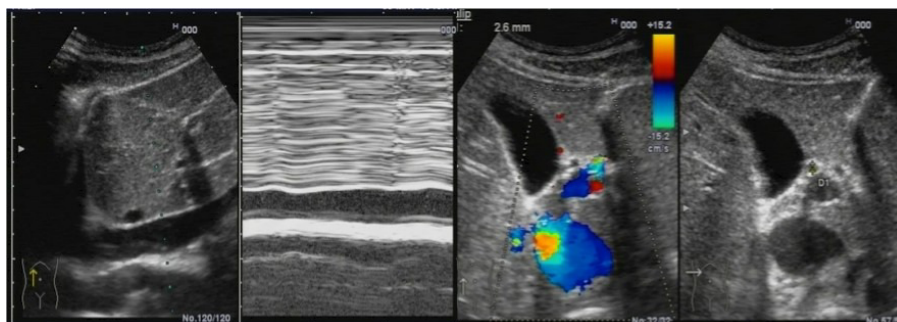


Figura 1-17. Diferentes modos ecográficos



NIT: 892115010-5
COD: 4465000286

MANUAL DE ECOGRAFIA

Código: DT-ID-MA-04

Versión: 1.0

Vigencia: 15/03/2023

APOYO DIAGNOSTICO Y COMPLEMENTACION TERAPEUTICA SUBPROCESO DE IMÁGENES DIAGNOSTICAS

Página 20 de 156

PROTOCOLO FAST. DETECCIÓN DE LÍQUIDO LIBRE INTRAABDOMINAL

El protocolo FAST p “Focussed Assessment with Sonography in Trauma”) constituye una exploración básica dentro del ámbito de la ecografía de urgencias.

Desde los años 70 varios equipos de cirujanos en Alemania y Japón comenzaron a describir los hallazgos ecográficos de pacientes con líquido libre peritoneal. A mediados de los años 90 se protocoliza la técnica y se extiende su uso gracias en gran medida a la disponibilidad de equipos portátiles.

El objetivo del protocolo FAST es detectar líquido libre intraperitoneal y pericárdico en el contexto de un paciente politraumatizado. La ventana cardiaca (subcostal o subxifoidea) es especialmente importante y se revisará con mayor extensión en el capítulo 8 correspondiente a ecocardiografía. Generalmente en este protocolo también se incluye la valoración de derrame pleural y otros signos de lesiones torácicas, en lo que se denomina protocolo FAST extendido (eFAST).

Aunque la tomografía computadorizada (TAC) proporciona una visión excelente y más detallada que la ecografía del tórax y el abdomen en el paciente con politraumatismo, generalmente esta prueba requiere tiempos de espera, es mucho más cara e implica someter al paciente a radiación y a su traslado a zonas con menores posibilidades de monitorización.

El lavado peritoneal diagnóstico (LPD) es más sensible para detectar sangre intraperitoneal que la ecografía. El LPD se considera positivo si hay más de 100.000 hematíes/mm³, el equivalente a 20 mL de sangre por cada litro de líquido

para el lavado. Sin embargo, el LPD es una prueba invasiva que puede tener complicaciones en caso de embarazo, cirugía abdominal previa o inexperiencia del médico que la realiza. Por otra parte, el LPD, al ser una técnica muy sensible, se asocia con un número significativo de laparotomías no terapéuticas (6-26%). La ecografía es capaz de detectar desde 250 mL en el espacio de Morrison y además es incruenta, rápida y se puede repetir el número de veces que se considere necesario.

Fuera del contexto del paciente politraumatizado, el líquido libre intraperitoneal también puede estar presente en una gran variedad de problemas médicos (tabla 2-1) y su detección precoz mediante la ecografía puede tener importantes



NIT:892115010-5
COD: 4465000286

MANUAL DE ECOGRAFIA

Código: DT-ID-MA-04

Versión: 1.0

Vigencia: 15/03/2023

APOYO DIAGNOSTICO Y COMPLEMENTACION TERAPEUTICA SUBPROCESO DE IMÁGENES DIAGNOSTICAS

Página 21 de 156

implicaciones diagnósticas y terapéuticas. Además, la ecografía permite guiar su punción diagnóstica (capítulo 12).

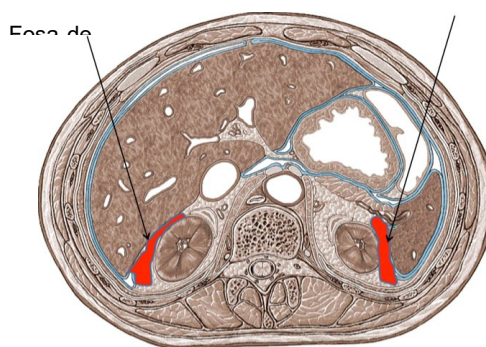
Tabla 2-1. Problemas médicos potencialmente graves en los que es posible detectar líquido libre intraperitoneal

- Peritonitis bacteriana secundaria: perforación de víscera hueca (apéndice, úlcera péptica), procesos infecciosos o inflamatorios ginecológicos
- Pancreatitis
- Hepatopatía crónica y cirrosis
- Insuficiencia cardíaca
- Rotura de aneurisma de arteria intraabdominal
- Procesos tumorales malignos

Anatomía

En un paciente en decúbito supino, como generalmente son explorados los enfermos tanto en urgencias como en las plantas de hospitalización, el líquido libre intraperitoneal suele acumularse en las zonas más declives (figura 2-1):

- Receso hepato-renal o fosa de Morrison
- Receso espleno-renal
- Pelvis



Receso espleno-renal

Figura 2-1. Fosa de Morrison y receso espleno-renal en corte transversal. En color azul se aprecia el peritoneo

La fosa de Morrison (receso hepatorenal) es un espacio virtual localizado en el hipocondrio derecho entre la cápsula de Glisson del hígado y la fascia de Gerota del riñón derecho. En condiciones normales no hay líquido entre estos dos órganos



NIT: 892115010-5
COD: 4465000286

MANUAL DE ECOGRAFIA

Código: DT-ID-MA-04

Versión: 1.0

Vigencia: 15/03/2023

APOYO DIAGNOSTICO Y COMPLEMENTACION TERAPEUTICA SUBPROCESO DE IMÁGENES DIAGNOSTICAS

Página 22 de 156

y en la ecografía la fosa de Morrison aparece como una línea hiperecoica que separa el hígado del riñón (figura 2-1).

El **receso espleno-renal** es el espacio virtual localizado en el hipocondrio izquierdo entre el bazo y la fascia de Gerota del riñón izquierdo. Igualmente, en condiciones normales no hay líquido entre estos dos órganos y en la ecografía el receso espleno-renal aparece como una línea hiperecoica que separa el hígado del bazo (figura 2-1).

La **fosa recto-vesical** es una especie de bolsillo formado por el peritoneo entre el recto y la vejiga urinaria masculina. Es la zona más declive en un varón en decúbito supino.

La **fosa de Douglas** es el bolsillo formado por el peritoneo entre el recto y la pared posterior del útero. Es la zona más declive de la mujer en decúbito supino (figura 2-2).

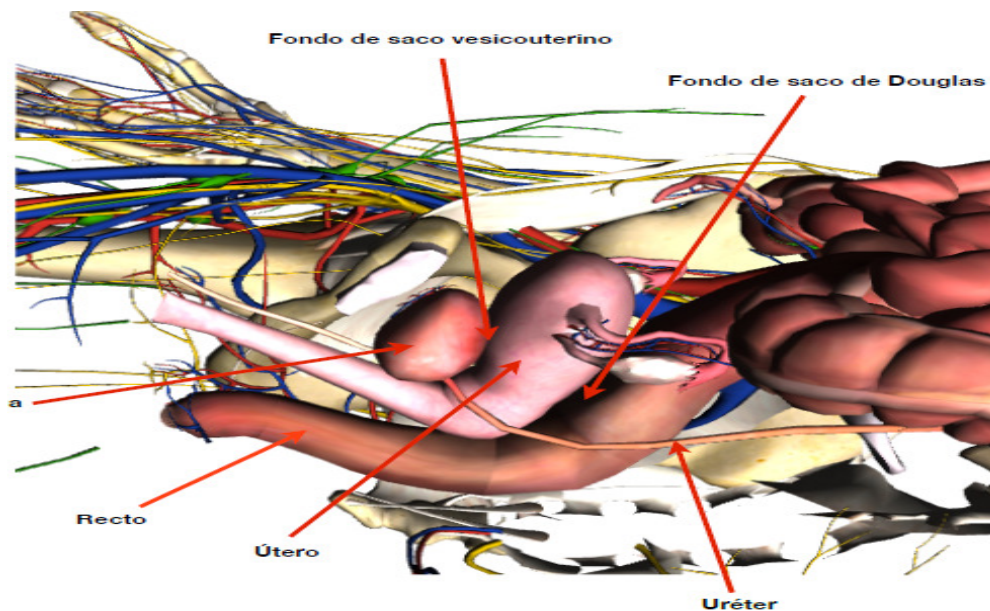


Figura 2-2. Imagen anatómica de la pelvis de una mujer. Obsérvese el fondo de saco recto-uterino o de Douglas

TÉCNICA

Se utiliza una **sonda convex de 2,5 a 5 MHz**.

Para la visualización de la **fosa de Morrison**, con el paciente en decúbito supino, se coloca la sonda en la línea media axilar, con el marcador dirigido hacia la cabeza del paciente entre el VII y IX espacio intercostal (figura 2-3). Es



NIT:892115010-5
COD: 4465000286

MANUAL DE ECOGRAFIA

Código: DT-ID-MA-04

Versión: 1.0

Vigencia: 15/03/2023

APOYO DIAGNOSTICO Y COMPLEMENTACION TERAPEUTICA SUBPROCESO DE IMÁGENES DIAGNOSTICAS

Página 23 de 156

importante visualizar la fosa en toda su extensión y para ello debemos mover la sonda hacia arriba o hacia abajo (es preciso visualizar bien tanto el polo superior como el inferior del riñón). Si las costillas impiden la correcta visualización se debe girar la sonda desde el plano estrictamente coronal hacia un plano oblicuo paralelo a las costillas.

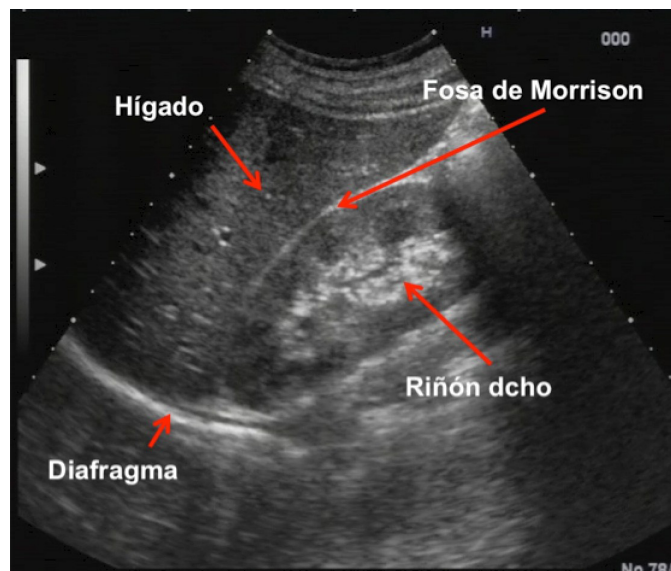
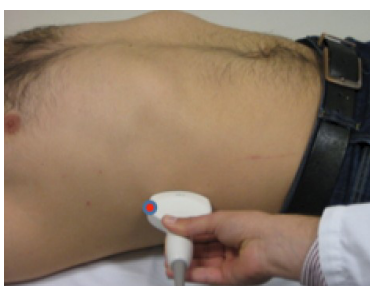

Figura 2-3. Visualización de la fosa de Morrison. Sonda convex colocada en línea media axilar entre la VII y IX costillas. Es importante visualizar la fosa en toda su extensión y para ello se deben ver los polos superior e inferior de ambos riñones.

Para la visualización del receso espleno-renal, con el paciente en decúbito supino, se coloca la sonda en la línea axilar posterior, entre el V y el VII espacio intercostal. El marcador de la sonda debe también estar dirigido hacia la cabeza del paciente (figura 2-4). Es importante, para la fosa de Morrison, visualizar bien todo el receso y para ello también puede ser necesario mover la sonda hacia arriba o hacia abajo o inclinarla levemente (10-20°) para evitar la sombra de las costillas (figura 2-4). En esta proyección se puede visualizar el bazo en toda su longitud y medirlo. Si el bazo mide más de 12 cm en su diámetro longitudinal es patológico (esplenomegalia)



NIT: 892115010-5
COD: 4465000286

MANUAL DE ECOGRAFIA

Código: DT-ID-MA-04

Versión: 1.0

Vigencia: 15/03/2023

APOYO DIAGNOSTICO Y COMPLEMENTACION TERAPEUTICA SUBPROCESO DE IMÁGENES DIAGNOSTICAS

Página 24 de 156

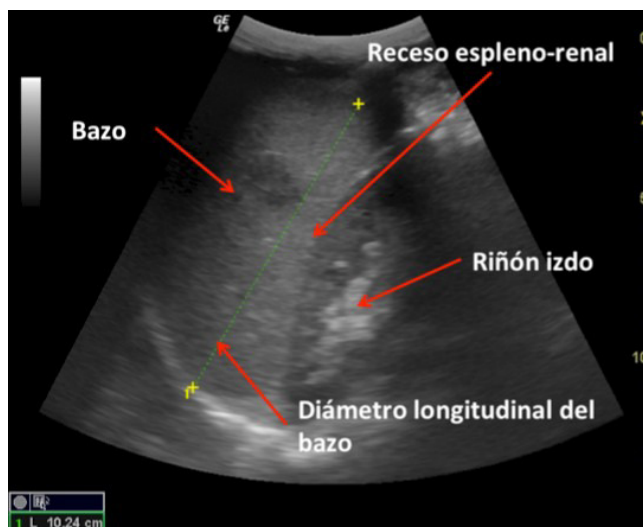
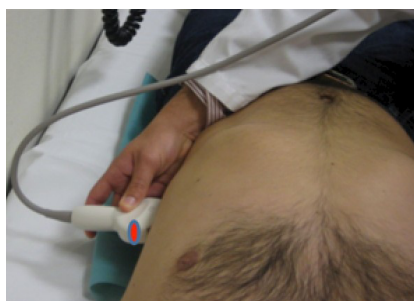

Figura 2-4. Visualización del receso espleno-renal. Sonda convex en la línea axilar posterior entre V y VII espacio intercostal. Marcador de la sonda hacia la cabeza del paciente.

Para visualizar la **pelvis** la sonda deberá colocarse inicialmente de forma transversal, con el marcador a la derecha del paciente, justo por encima de la sínfisis del pubis. La vejiga deberá estar replecionada para una evaluación óptima. En caso contrario se recomienda rellenarla con suero salino mediante una sonda vesical. Normalmente se precisará una angulación caudal del transductor para evitar la sombra acústica de la sínfisis.

La sonda vesical no siempre es perfectamente medial y a veces hay que desplazar la sonda hacia la derecha o la izquierda para verla de forma correcta. También es importante visualizar la vejiga en plano longitudinal para detectar correctamente líquido perivesicular. En este caso el marcador de la sonda se colocará mirando hacia la cabeza del paciente (figura 2-5).

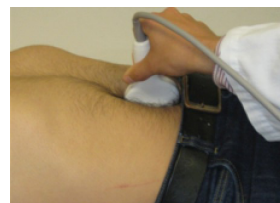
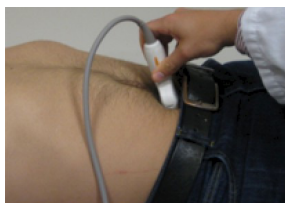
Figura 2-5. Visualización de la pelvis en plano transversal y longitudinal. La vejiga urinaria debe estar bien replecionada para una mejor visualización de las estructuras.



NIT: 892115010-5
COD: 4465000286

MANUAL DE ECOGRAFIA

Código: DT-ID-MA-04

Versión: 1.0

Vigencia: 15/03/2023

APOYO DIAGNOSTICO Y COMPLEMENTACION TERAPEUTICA SUBPROCESO DE IMÁGENES DIAGNOSTICAS

Página 25 de 156

DETECCIÓN DE DERRAME PLEURAL

Como se observa en las figuras 2-3 y 2-4, en los cortes ecográficos utilizados para visualizar la fosa de Morrison o el receso espleno-renal, es posible detectar con nitidez el diafragma. En caso de haber derrame pleural este se puede observar como una banda anecoica por debajo del diafragma y que separa la pleura parietal de la visceral (figura 2-6)

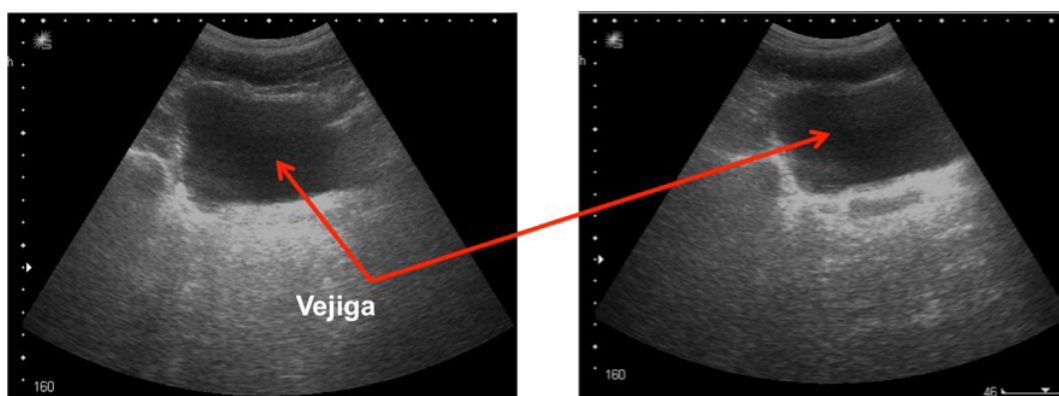
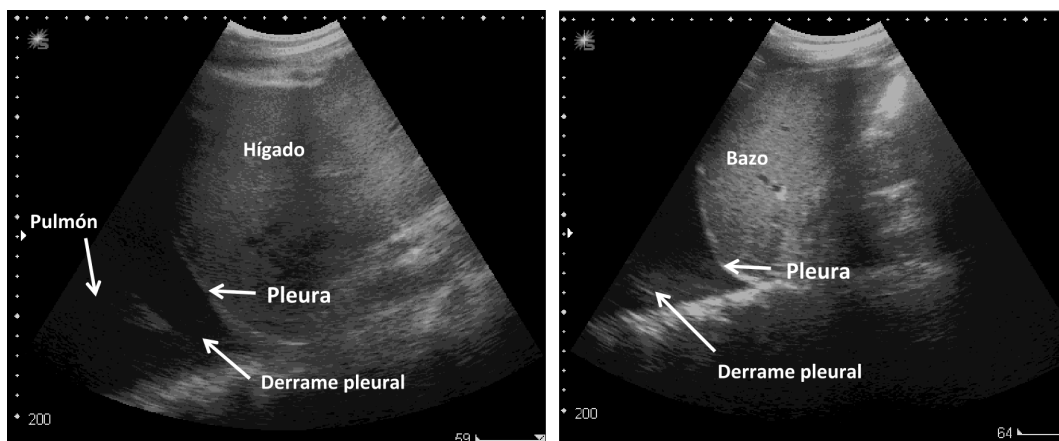


Figura 2-6. Derrame pleural bilateral en una paciente con insuficiencia cardiaca





NIT:892115010-5
COD: 4465000286

MANUAL DE ECOGRAFIA

Código: DT-ID-MA-04

Versión: 1.0

Vigencia: 15/03/2023

APOYO DIAGNOSTICO Y COMPLEMENTACION TERAPEUTICA SUBPROCESO DE IMÁGENES DIAGNOSTICAS

Página 26 de 156

IMÁGENES PATOLÓGICAS

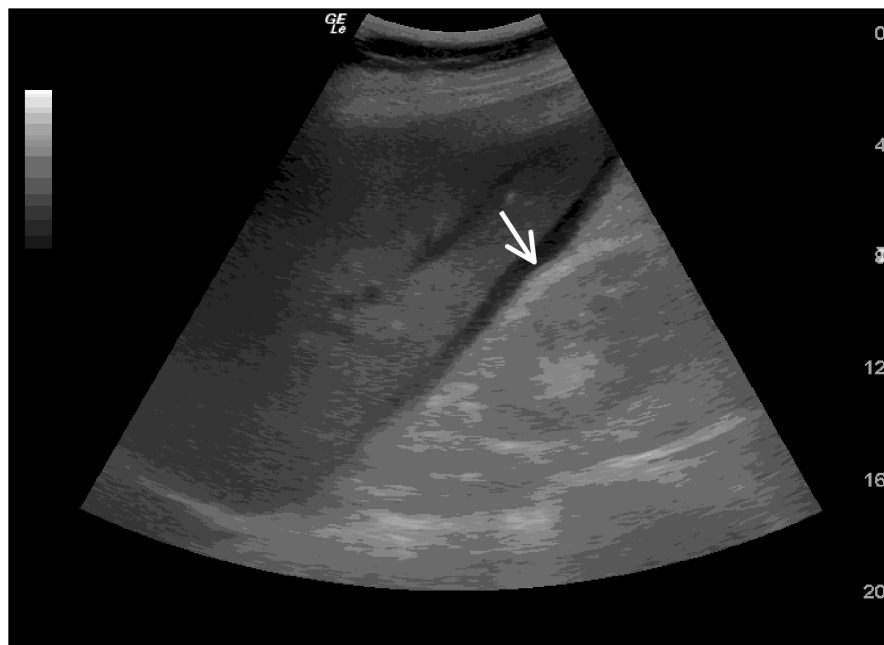


Figura 2-7. Líquido libre en fosa de Morrison

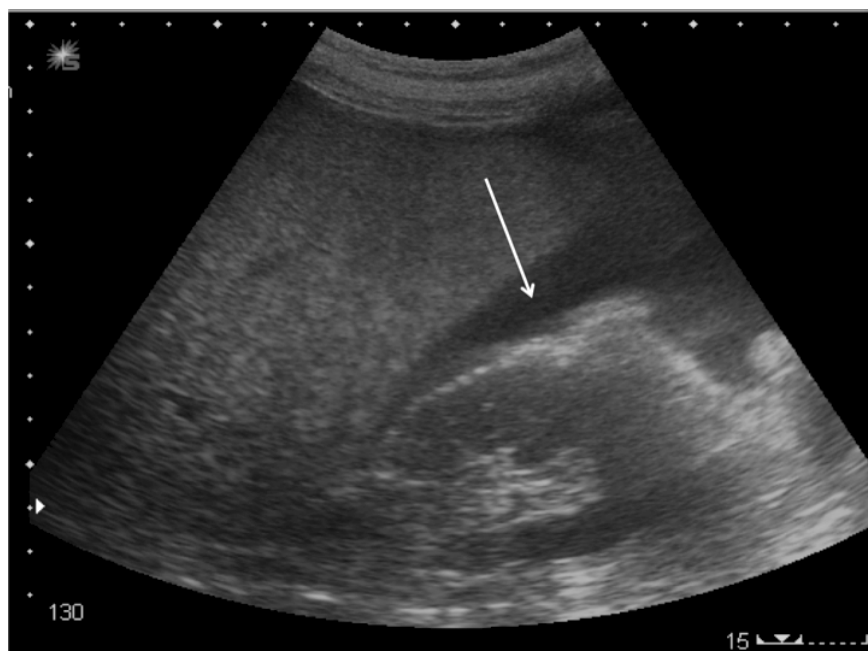

Figura 2-8. Gran cantidad de líquido libre en fosa de Morrison en paciente con insuficiencia cardíaca congestiva



NIT: 892115010-5
COD: 4465000286

MANUAL DE ECOGRAFIA

Código: DT-ID-MA-04

Versión: 1.0

Vigencia: 15/03/2023

APOYO DIAGNOSTICO Y COMPLEMENTACION TERAPEUTICA SUBPROCESO DE IMÁGENES DIAGNOSTICAS

Página 27 de 156

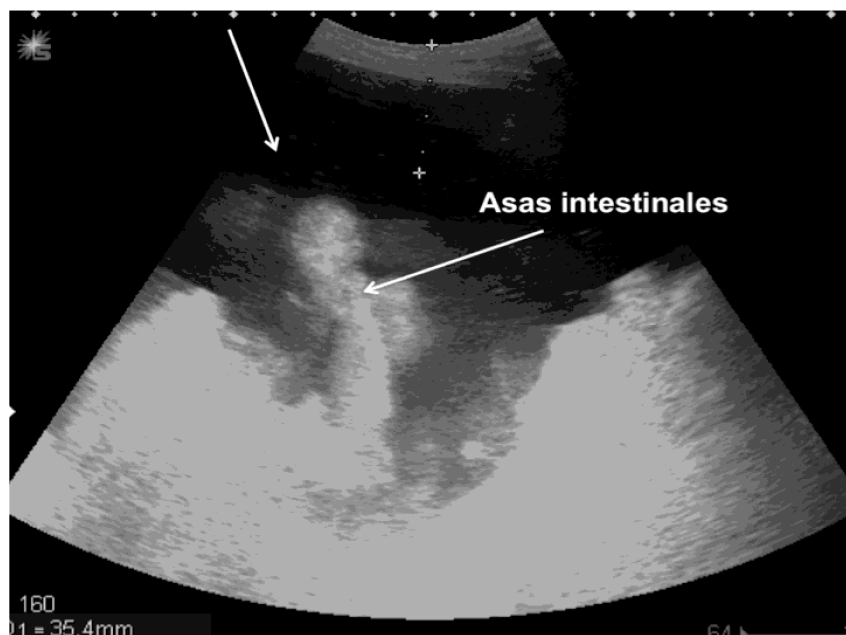


Figura 2-9. Gran cantidad de ascitis en paciente con cirrosis hepática y descompensación hidrópica. Obsérvese las asas intestinales "nadando" en la ascitis.

RIÑÓN Y VEJIGA URINARIA.

Los riñones y la vejiga urinaria son órganos muy fácilmente accesibles para su visualización ecográfica. En el ámbito de la Medicina Interna, sobre todo en la medicina de urgencias, deberemos ser capaces de valorar la presencia de hidronefrosis y la confirmación de un globo vesical en casos de retención aguda de orina.

La evaluación de la presencia de litiasis dentro del riñón o de la vía excretora no será un objetivo en nuestro estudio, dada la escasa sensibilidad y la variabilidad de los hallazgos dependiendo de la experiencia del ecografista. Es preciso tener en cuenta además que la TAC es mucho más sensible y específico que la ecografía para observar litiasis ureteral. Sin embargo, ante un paciente con sospecha de cólico nefrítico, la detección de hidronefrosis leve o moderada y aorta abdominal normal (ver capítulo 4) sirve para confirmar el diagnóstico y evita realizar otras pruebas radiológicas. Esto es especialmente relevante en individuos mayores de 55 años con dolor lumbar agudo sugerente



NIT: 892115010-5
COD: 4465000286

MANUAL DE ECOGRAFIA

Código: DT-ID-MA-04

Versión: 1.0

Vigencia: 15/03/2023

APOYO DIAGNOSTICO Y COMPLEMENTACION TERAPEUTICA SUBPROCESO DE IMÁGENES DIAGNOSTICAS

Página 28 de 156

de cólico nefrítico y factores de riesgo cardiovascular que favorecen el desarrollo de aneurisma aórtico y sus complicaciones.

Las masas renales tampoco serán el objetivo de nuestro estudio. En caso de ser apreciadas deberemos solicitar pruebas adicionales para su filiación y diagnóstico final.

La vejiga urinaria, especialmente si hay retención urinaria, se detecta muy fácilmente. En un paciente con insuficiencia renal aguda siempre es obligado descartar la etiología obstructiva.

Por otra parte, tampoco es difícil comprobar la presencia de lesiones papilares en la pared vesical, así como de formaciones diverticulares. En el contexto de un paciente con hematuria, la realización de una ecografía vesical bien replecionada puede condicionar la solicitud de un estudio urológico más amplio en caso de detectar

lesiones en la pared de la vejiga, y sobre todo, la detección precoz de posibles tumores vesicales.

ANATOMÍA

La corteza renal tiene una apariencia homogénea en la ecografía y es ligeramente menos ecogénica (brillante) que el parénquima hepático. La médula renal, constituida fundamentalmente por pirámides cuyo vértice apunta hacia la pelvis renal es significativamente menos ecogénica que la corteza (figuras 3-1 y 3-2). En algunos pacientes, las pirámides renales son sorprendentemente prominentes e hipoecoicas y pueden confundirse con quistes renales o hidronefrosis. Desde el punto de vista de la ecografía, estas estructuras se denominan parénquima renal, englobando la corteza y las pirámides medulares. El seno renal ecográfico está formado por el sistema colector, ramas principales de la arteria renal, vena renal y grasa. En una ecografía renal es muy importante valorar que existe una buena diferenciación entre la ecogenicidad del parénquima renal (cortical) y del seno.

En condiciones normales las pirámides son espacios discretamente anecoicos que no conectan entre sí o con la pelvis renal. La pelvis renal tiene es una estructura ecogénica (brillante) en el centro del riñón. La fascia de Gerota que rodea al riñón es hiperecogénica.



NIT: 892115010-5
COD: 4465000286

MANUAL DE ECOGRAFIA

Código: DT-ID-MA-04

Versión: 1.0

Vigencia: 15/03/2023

APOYO DIAGNOSTICO Y COMPLEMENTACION TERAPEUTICA SUBPROCESO DE IMÁGENES DIAGNOSTICAS

Página 29 de 156

Los riñones miden de 9 a 12 cm de longitud y de 4 a 5 cm de anchura. **No debería haber más de 2 cm de diferencia en el tamaño entre ambos riñones.** Como el tamaño del bazo es menor que el del hígado, el riñón izquierdo está localizado en una posición más alta y posterior que el riñón derecho. Los uréteres no suelen verse mediante la ecografía en condiciones normales, aunque si es posible si están muy dilatados.

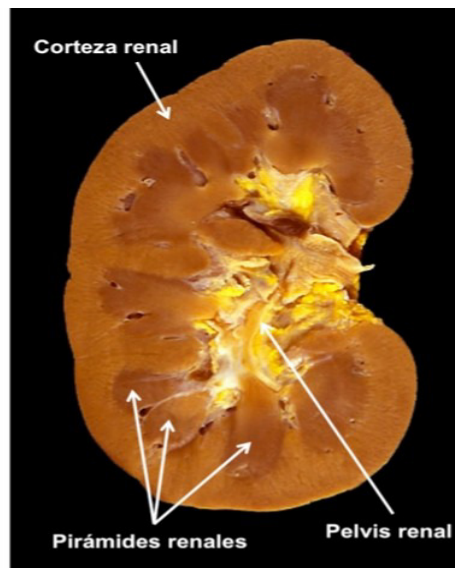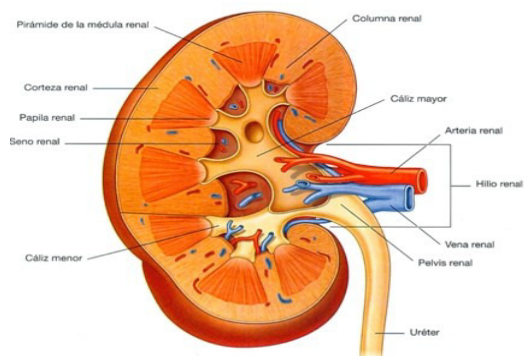
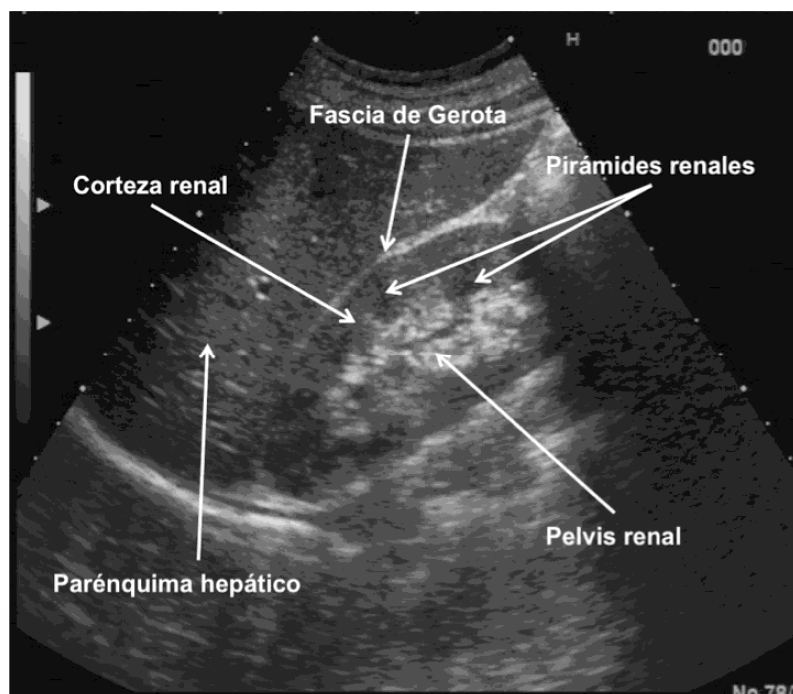


Figura 3-2. Imagen ecográfica normal del riñón derecho





NIT: 892115010-5
COD: 4465000286

MANUAL DE ECOGRAFIA

Código: DT-ID-MA-04

Versión: 1.0

Vigencia: 15/03/2023

APOYO DIAGNOSTICO Y COMPLEMENTACION TERAPEUTICA SUBPROCESO DE IMÁGENES DIAGNOSTICAS

Página 30 de 156

TÉCNICA

Para la visualización de los riñones y de la vejiga urinaria se utiliza una **sonda convex de 3,5 a 5 MHz** y coloca de la misma forma siguiendo las mismas recomendaciones que en el protocolo FAST (figuras 2-3, 2-4 y 2-5). No obstante, también es conveniente hacer cortes transversales de ambos riñones. Para realizar los cortes transversales, tras conseguir una adecuada visualización longitudinal, sólo hay que rotar el transductor 90° sobre su eje vertical.

El riñón izquierdo suele visualizarse algo peor que el derecho ya que está ubicado más alto que el derecho (superposición de las costillas) y además también puede haber interferencias debido al aire de la cámara gástrica y de las asas intestinales. Para mejorar la visualización puede ser muy útil que el paciente mantenga una inspiración profunda. De esta manera el riñón desciende y se puede esquivar mejor las costillas y gases del tubo digestivo. Otra posibilidad es colocar al paciente en decúbito lateral derecho. Por otra parte, es preciso recordar que, las sondas sectoriales, utilizadas para visualizar el corazón generalmente tienen mejor ventana entre las costillas y pueden ayudar a ver mejor los riñones en caso de dificultades técnicas.

Dado que el centro del abdomen está ocupado por el gas intestinal que impide la correcta visualización de las estructuras, colocar al paciente en el decúbito contralateral al riñón explorado puede mejorar su visualización.

ESTIMACIÓN DEL VOLUMEN URINARIO

Con cortes transversales y longitudinales, El volumen urinario se puede calcular con fórmulas simples que se relacionan de forma bastante exacta con los volúmenes obtenidos tras el sondaje urinario. Una de las más sencillas es la que resulta de multiplicar 0,5 por la anchura (cm), longitud (cm) y altura de la vejiga (cm). Con el resultado de esta multiplicación se obtiene el volumen de orina en la vejiga en mL. Para ello es necesario hacer corte transversal (anchura y longitud) y longitudinal (altura) de la vejiga (figura 3-3).



NIT: 892115010-5
COD: 4465000286

MANUAL DE ECOGRAFIA

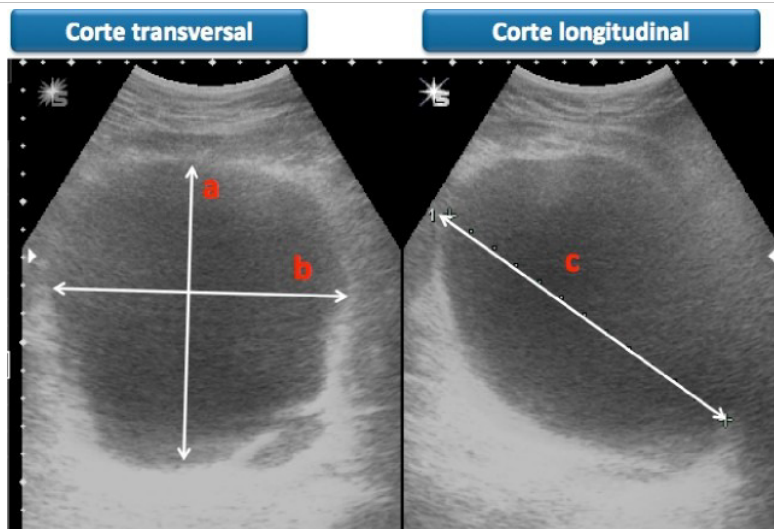
Código: DT-ID-MA-04

Versión: 1.0

Vigencia: 15/03/2023

APOYO DIAGNOSTICO Y COMPLEMENTACION TERAPEUTICA SUBPROCESO DE IMÁGENES DIAGNOSTICAS

Página 31 de 156



La estimación del volumen urinario es muy útil para diagnosticar a los pacientes con retención aguda de orina y para saber si existe volumen residual significativo tras la micción. **Más de 150 mL de volumen residual es clínicamente relevante.**

HIDRONEFROSIS

Se define hidronefrosis como la dilatación de la pelvis y cálices renales con compresión secundaria del parénquima (corteza renal). Estrictamente no tiene por qué indicar obstrucción de la vía urinaria, ya que, por ejemplo, el reflujo vesicoureteral produce hidronefrosis sin ser una causa en sí obstructiva.

Cuando existe una dilatación de la vía excretora se visualiza el contorno del sistema colector con contenido anecoico, que resalta sobre la hiperecogenicidad del seno renal. Es necesario bascular el transductor para apreciar que los cálices renales (también dilatados) confluyen en una cavidad común (la pelvis renal).

La identificación de una uropatía obstructiva se realiza habitualmente a nivel renal, dado que, como ya hemos comentado, raramente es posible explorar el uréter con ecografía.

La ecografía es muy sensible para la detección de uropatía obstructiva (sensibilidad de un 98%), especialmente si el grado de la hidronefrosis es moderado o grave (figuras 3-4, 3-5 y 3-6). Esto implica que los **falsos**



NIT: 892115010-5
COD: 4465000286

MANUAL DE ECOGRAFIA

Código: DT-ID-MA-04

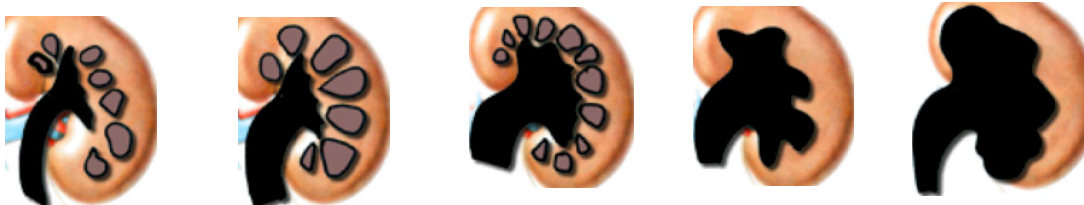Versión: 1.0

Vigencia: 15/03/2023

APOYO DIAGNOSTICO Y COMPLEMENTACION TERAPEUTICA SUBPROCESO DE IMÁGENES DIAGNOSTICAS

Página 32 de 156

negativos no son frecuentes. Dicho de otro modo, es raro que una obstrucción real del tracto urinario pase desapercibida a la exploración ecográfica. No obstante, puede ocurrir en pacientes deshidratados (escaso volumen de diuresis que impide que el sistema colector almacene suficiente cantidad de orina que posibilite su identificación). Más raros son los casos en los que la obstrucción sea tan reciente que no produzca las imágenes típicas.



LEVE

MODERADA

GRAVE

Figura 3-4. Grados de hidronefrosis

En cambio, la especificidad de los ultrasonidos para la detección de obstrucción es menor (78%), lo que hace que sea más frecuente la existencia de **falsos positivos**. En otras palabras, no siempre que se visualiza una dilatación del sistema colector corresponde a una uropatía obstructiva. Además, existen otras estructuras distintas al sistema colector que pueden producir imágenes similares. Las situaciones más habituales que producen dichos falsos positivos son:

Quistes renales. Aunque los quistes renales muchas veces se observan en la periferia, a veces se localizan en el seno renal (sinuquistosis) y pueden confundirse con un sistema colector dilatado (figura 3-7). Se suele diferenciar basculando el transductor: con este movimiento se demuestra que la pelvis renal y los cálices, además de presentar la forma típica del sistema colector, confluyen entre sí mostrando que son una única estructura. Los quistes se disponen como estructuras más irregulares e independientes entre ellos.

Pirámides sonolucientes. Son una variante de la normalidad. En determinados pacientes, las pirámides de la médula renal son hipoecogénicas respecto al parénquima de alrededor. A diferencia de la uropatía obstructiva, las pirámides sonolucientes no confluyen entre sí.



NIT:892115010-5
COD: 4465000286

MANUAL DE ECOGRAFIA

Código: DT-ID-MA-04

Versión: 1.0

Vigencia: 15/03/2023

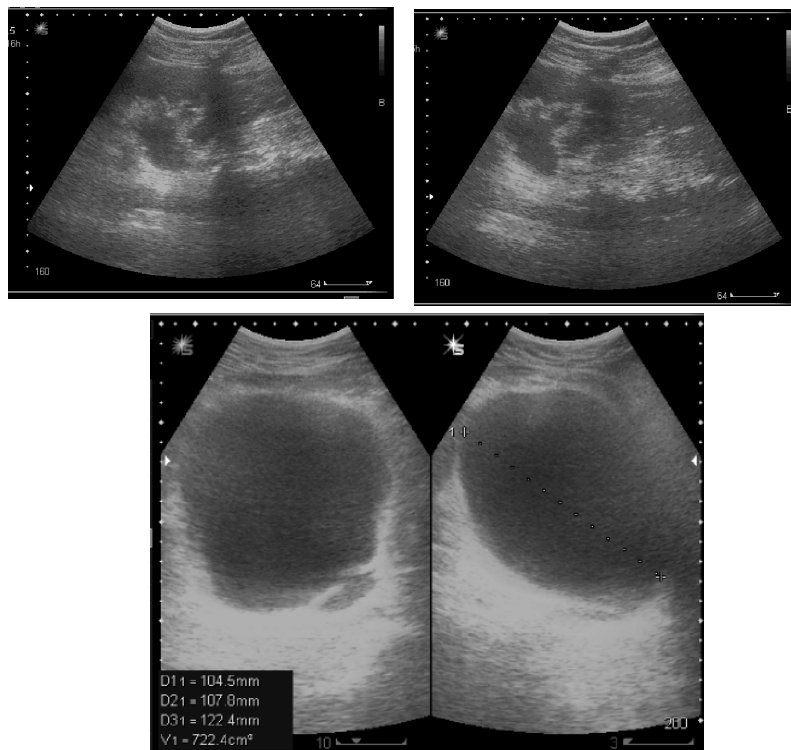
APOYO DIAGNOSTICO Y COMPLEMENTACION TERAPEUTICA SUBPROCESO DE IMÁGENES DIAGNOSTICAS

Página 33 de 156

IMÁGENES PATÓLOGICAS.

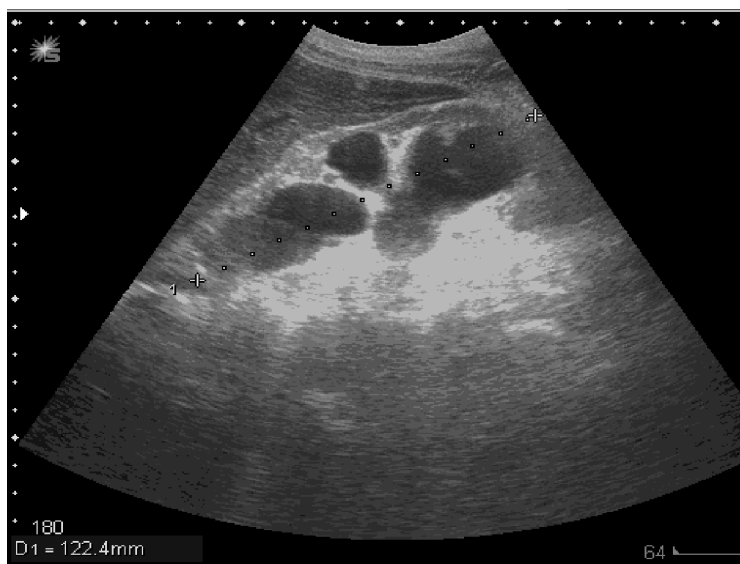

Figura 3-5. Hidronefrosis grave en una paciente con fibrosis retroperitoneal





NIT:892115010-5
COD: 4465000286

MANUAL DE ECOGRAFIA

Código: DT-ID-MA-04

Versión: 1.0

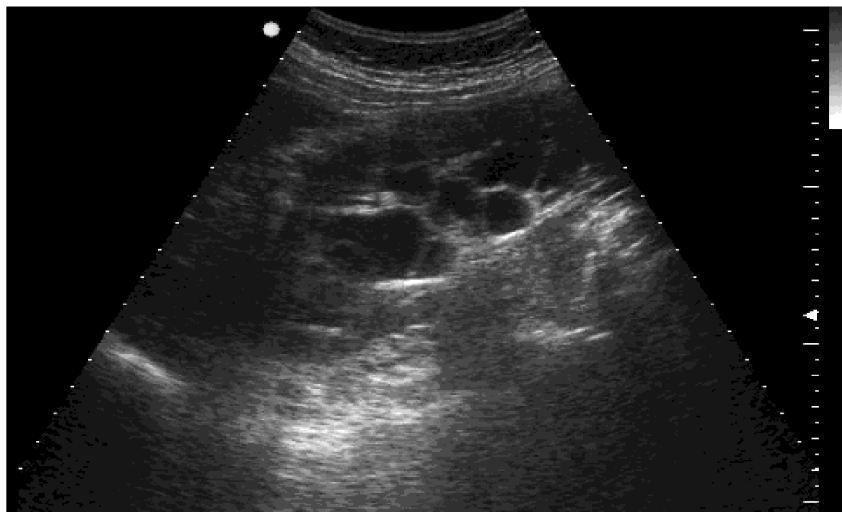
Vigencia: 15/03/2023

APOYO DIAGNOSTICO Y COMPLEMENTACION TERAPEUTICA SUBPROCESO DE IMÁGENES DIAGNOSTICAS

Página 34 de 156

Figura 3-6. Hidronefrosis moderada en paciente con retención aguda de orina. En la parte inferior de la imagen se aprecia vejiga muy dilatada

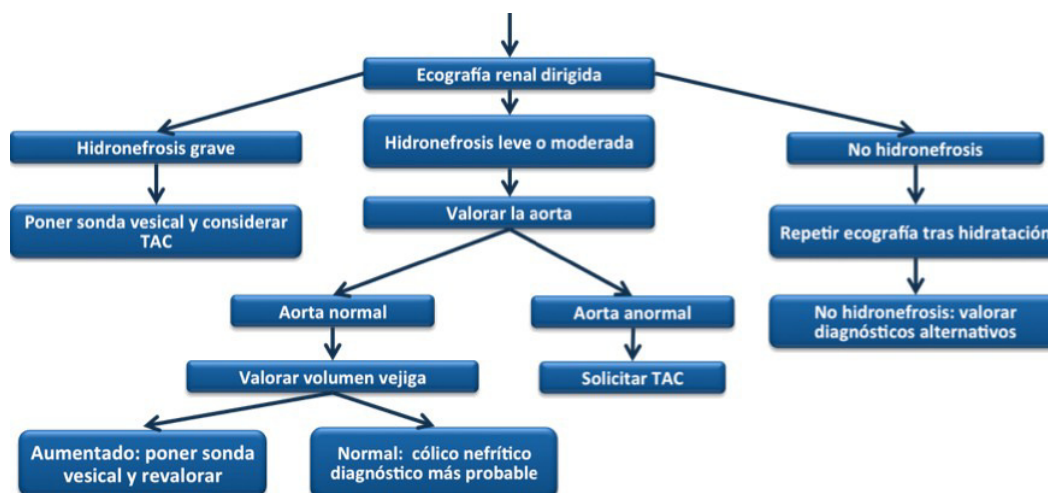
Figura 3-7. Quistes renales simples en el seno renal en un paciente con poliquistosis renal.



PROTOCOLO CLÍNICO

En la figura 3-8 se presenta un algoritmo diagnóstico ante un paciente con sospecha de cólico nefrítico, hematuria o sospecha de retención aguda de orina si se dispone de ecografía

PACIENTE CON DOLOR LUMBAR AGUDO, HEMATURIA O SOSPECHA DE RETENCIÓN AGUDA DE ORINA




 NIT: 892115010-5 COD: 4465000286	MANUAL DE ECOGRAFIA	Código: DT-ID-MA-04
		Versión: 1.0
		Vigencia: 15/03/2023
		Página 35 de 156

Figura 3-8. Protocolo clínico ante un paciente con dolor lumbar, hematuria o sospecha de retención urinaria

AORTA ABDOMINAL

El objetivo básico cuando se valora con ecografía la aorta abdominal es descartar aneurisma, especialmente si hay complicaciones (dissección, rotura). Un diagnóstico precoz de este problema médico claramente puede salvar la vida del paciente.

Las complicaciones relacionadas con el aneurisma abdominal pueden manifestarse con síntomas muy variados: dolor lumbar o en fosas ilíacas que remedan un cólico nefrítico, síncope, dolor abdominal, hemorragia digestiva, etc. Por ese motivo, sería recomendable realizar ecografía abdominal a todos los pacientes con factores de riesgo cardiovascular que presenten alguno de estos síntomas. Esto es especialmente cierto en individuos mayores de 50 años con dolor lumbar o en

flanco y presencia de hidronefrosis. Un súbito aumento de tamaño de un aneurisma aórtico puede comprimir uno de los uréteres y causar hidronefrosis unilateral (ver algoritmo figura 3-8).

Los objetivos o preguntas básicas cuando se planifique estudiar mediante ecografía la aorta abdominal son:

¿Tiene la aorta abdominal más de 3 cm de diámetro?

¿Tienen las arterias ilíacas más de 1,5 cm de diámetro?

Si la respuesta a estas preguntas es no, se puede descartar aneurisma de la aorta abdominal o de las ramas ilíacas. No obstante, es importante recalcar que se debe valorar la aorta abdominal en toda su longitud.

Si la respuesta es sí, se debe contactar con equipo de cirugía vascular de referencia. Si el paciente está hemodinámicamente estable, lo más recomendable es realizar TAC abdominal para confirmar el diagnóstico. Si de forma casual detectamos un aneurisma aórtico de menos de 5 cm en un individuo asintomático, se puede remitir de forma ambulatoria a las consultas de cirugía vascular. Hay que tener presente que los aneurismas aórticos son asintomáticos hasta que surge alguna complicación aguda. Varios estudios en la bibliografía demuestran



NIT: 892115010-5
COD: 4465000286

MANUAL DE ECOGRAFIA

Código: DT-ID-MA-04

Versión: 1.0

Vigencia: 15/03/2023

APOYO DIAGNOSTICO Y COMPLEMENTACION TERAPEUTICA SUBPROCESO DE IMÁGENES DIAGNOSTICAS

Página 36 de 156

que la exploración física no es sensible, ya que incluso aneurismas grandes (de más de 6 cm) pasan desapercibidos hasta en el 30% de los pacientes.

Anatomía

La aorta abdominal tiene un discreto estrechamiento desde el diafragma hasta su bifurcación en las arterias ilíacas (figura 4-1). Por tanto, cualquier pérdida de este estrechamiento especialmente si el diámetro es mayor de 3 cm es sugerente de aneurisma. Asimismo, un diámetro superior a 1,5 cm de las arterias ilíacas también es sugerente de aneurisma de las mismas. Los aneurismas con mayor riesgo de rotura son los fusiformes con más de 5 cm de diámetro (tabla 1-1).

Más del 90% de los aneurismas de la aorta abdominal se localizan por debajo de la salida de las arterias renales.

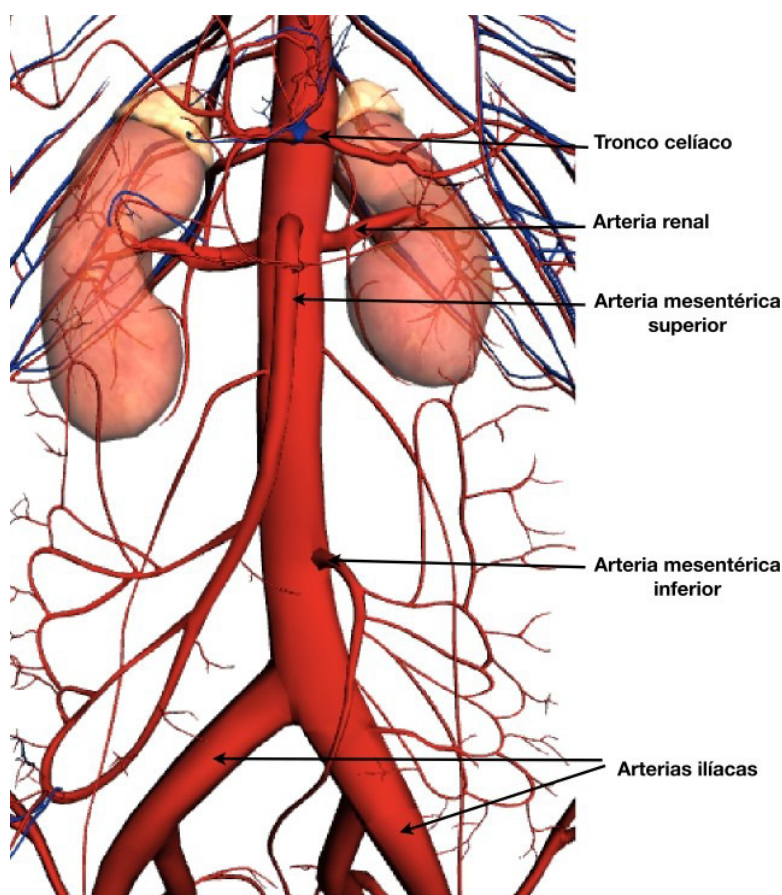


Figura 4-1. Anatomía normal de la aorta abdominal y sus ramas.



NIT: 892115010-5
COD: 4465000286

MANUAL DE ECOGRAFIA

Código: DT-ID-MA-04

Versión: 1.0

Vigencia: 15/03/2023

APOYO DIAGNOSTICO Y COMPLEMENTACION TERAPEUTICA SUBPROCESO DE IMÁGENES DIAGNOSTICAS

Página 37 de 156

Tabla 1-1. Riesgo de rotura anual de aneurisma aórtico según su diámetro

Diámetro del aneurisma	Riesgo de rotura anual
< 4 cm	2%
4-5 cm	3-12%
» 5 cm	25-41%

TÉCNICA

Para la valoración de la aorta abdominal utilizamos una **sonda convex de baja frecuencia (3,5 MHz)** y se debe valorar por completo la aorta abdominal desde su inicio en el diafragma hasta las arterias ilíacas.

De forma protocolizada debemos realizar los siguientes cortes:

1. Transversal de la aorta proximal
2. Transversal de la aorta medial
3. Transversal de la aorta distal
4. Transversal de la aorta distal a nivel de su bifurcación en las arterias ilíacas
5. Longitudinal de la aorta abdominal en toda su longitud

El marcador de la sonda debe estar apuntar a la derecha del paciente en los cortes transversales y hacia la cabeza del paciente en el corte longitudinal. Es preciso recalcar que todas las mediciones deben hacerse desde la porción más externa de la pared aórtica. Hay que evitar medir sólo la luz de la aorta, ya que nos daría una medición falsa del vaso (pudiendo existir incluso un trombo mural que no fuese medido) (figura 4-6).

Se debe aplicar una presión adecuada no sólo para conseguir un buen contacto de la superficie del transductor sobre la piel, sino para apartar el aire intestinal que en muchas ocasiones se interpone entre la sonda y la aorta. En individuos obesos o si la interposición de gas intestinal persiste, puede ser útil colocar al paciente en decúbito lateral izquierdo o modificar ligeramente el ángulo del transductor.

Partiendo de esta vista transversal, lo primero que se debe de hacer es localizar la aorta. Para ello, la referencia básica que se debe tener es el cuerpo vertebral. Ecográficamente aparecerá como una estructura hiperecogénica (hueso) con



NIT: 892115010-5
COD: 4465000286

MANUAL DE ECOGRAFIA

Código: DT-ID-MA-04

Versión: 1.0

Vigencia: 15/03/2023

APOYO DIAGNOSTICO Y COMPLEMENTACION TERAPEUTICA SUBPROCESO DE IMÁGENES DIAGNOSTICAS

Página 38 de 156

sombra acústica. Adyacente al mismo encontraremos la aorta y la vena cava inferior (figura 4-2).

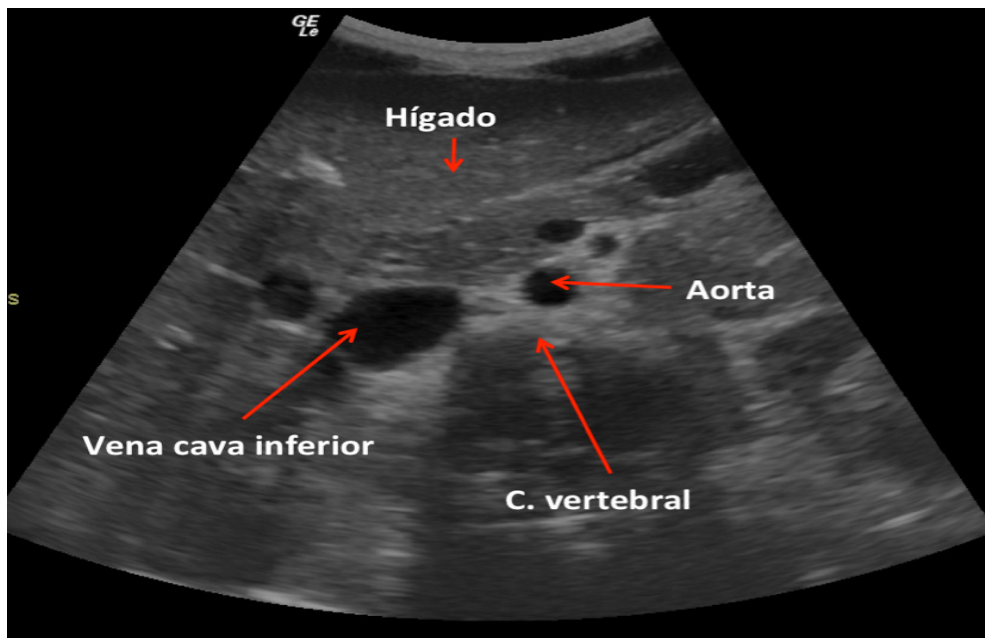
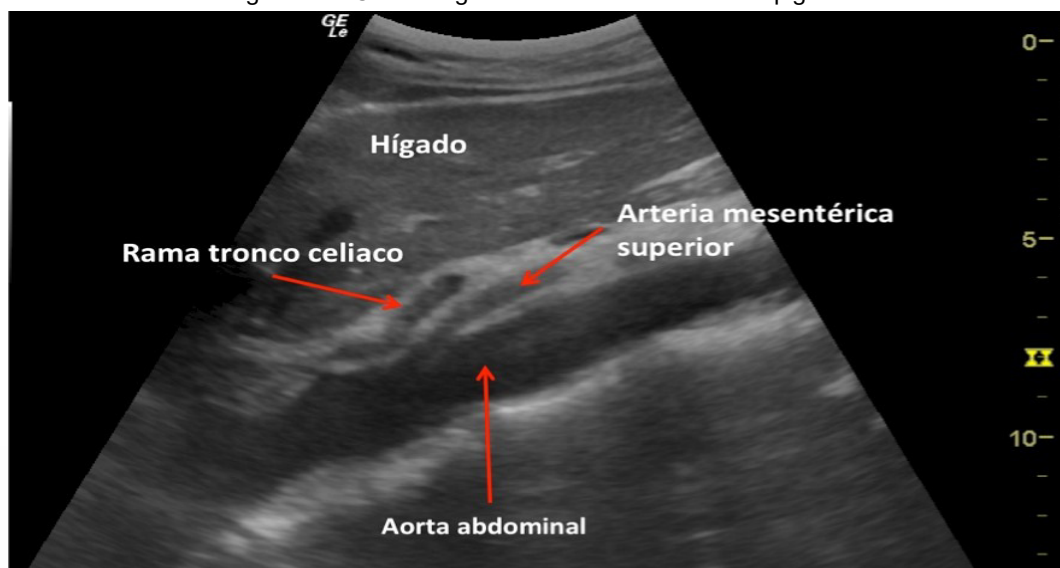


Figura 4-2. Corte transversal a nivel de la aorta superior. Se puede apreciar el cuerpo vertebral con la sombra acústica posterior y por encima la aorta y la vena cava inferior.

Una vez localizada la aorta en el corte transversal se debe girar el transductor 90° con el marcador dirigido hacia la cabeza del paciente para obtener los cortes longitudinales. En los cortes longitudinales es importante asegurarse que se esté cortando la aorta a través de su diámetro máximo para evitar mediciones menores a la real (figuras 4-4).

Figura 4-4. Corte longitudinal de la aorta a nivel epigástrico





NIT: 892115010-5
COD: 4465000286

MANUAL DE ECOGRAFIA

Código: DT-ID-MA-04

Versión: 1.0

Vigencia: 15/03/2023

APOYO DIAGNOSTICO Y COMPLEMENTACION TERAPEUTICA SUBPROCESO DE IMÁGENES DIAGNOSTICAS

Página 39 de 156

Se encuentra en el territorio de la aorta proximal cuando veamos el parénquima hepático, las ramas de la aorta (tronco celiaco) y la cava inferior (figura 4-4 y 4-5). La aorta distal se encuentra justo por encima de la bifurcación de las ilíacas (debemos colocar el transductor a nivel del ombligo).

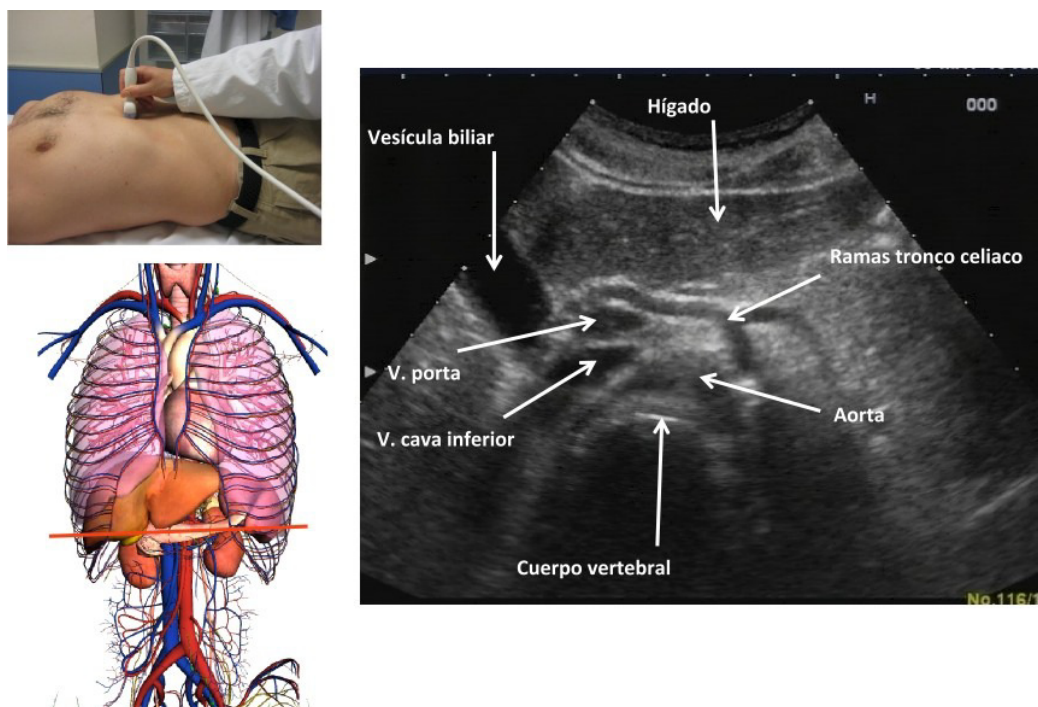


Figura 4-5. Corte transversal a nivel de la aorta proximal

La exploración ecográfica de la aorta en manos de médicos no radiólogos es relativamente sencilla y se tiene evidencia suficiente para afirmar que:

- ✓ La exploración física de la aorta abdominal no es fiable
- ✓ La sensibilidad de la ecografía para detectar aneurisma de la aorta abdominal es del 98% (en manos de internistas o médicos de urgencia)
- ✓ La curva de aprendizaje para alcanzar esos niveles de fiabilidad diagnóstica es muy rápida (no es necesario un entrenamiento prolongado)



NIT:892115010-5
COD: 4465000286

MANUAL DE ECOGRAFIA

Código: DT-ID-MA-04

Versión: 1.0

Vigencia: 15/03/2023

APOYO DIAGNOSTICO Y COMPLEMENTACION TERAPEUTICA SUBPROCESO DE IMÁGENES DIAGNOSTICAS

Página 40 de 156

IMÁGENES PATOLÓGICAS.

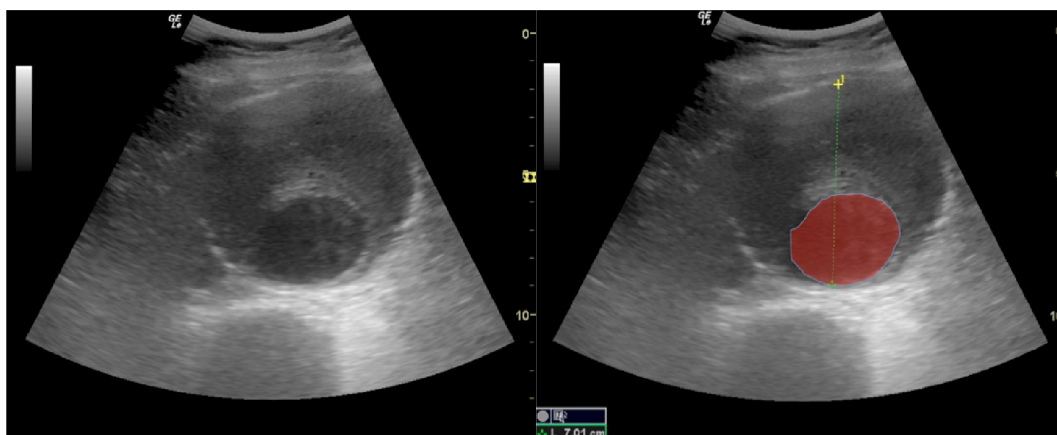
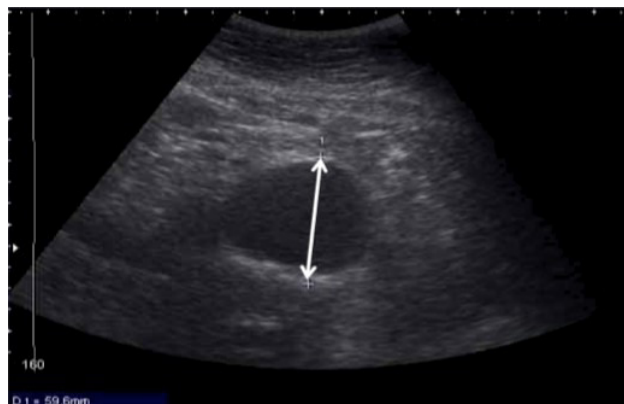


Figura 4-7. Gran aneurisma de aorta abdominal de 7 cm de diámetro. Es importante medir desde la porción más externa de la pared aórtica. Si se mide sólo la luz de la aorta (en rojo), obtendríamos una medición falsa del vaso



NIT: 892115010-5
COD: 4465000286

MANUAL DE ECOGRAFIA

Código: DT-ID-MA-04

Versión: 1.0

Vigencia: 15/03/2023

APOYO DIAGNOSTICO Y COMPLEMENTACION TERAPEUTICA SUBPROCESO DE IMÁGENES DIAGNOSTICAS

Página 41 de 156

PROTOCOLO CLÍNICO

En la figura 4-8 se presenta un algoritmo clínico ante la sospecha de paciente con aneurisma de aorta abdominal si se dispone de ecógrafo.

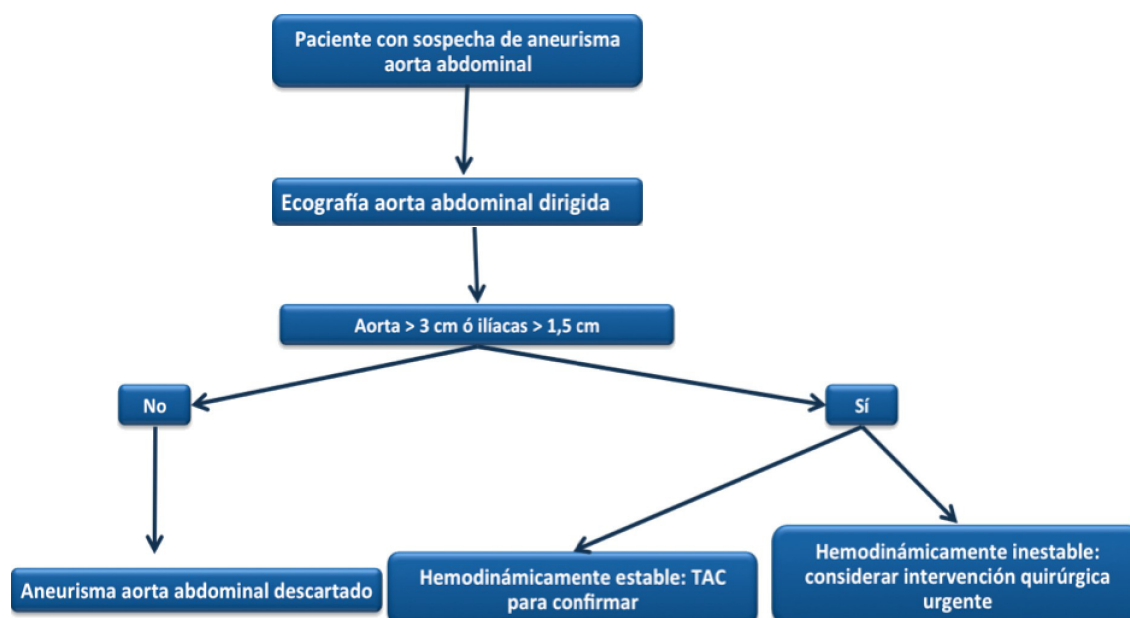


Figura 4-8. Algoritmo ante la sospecha de paciente con aneurisma de la aorta abdominal

VESÍCULA BILIAR Y COLÉDOCO

La vesícula biliar es un órgano que se asocia a múltiples problemas médicos (cólico biliar, colecistitis, ictericia obstructiva, pancreatitis, etc.) y es relativamente sencilla su valoración ecográfica por internistas y médicos de urgencias. No obstante, siempre hay que tener presente la historia clínica del paciente (clínica) y si nuestros hallazgos ecográficos son equívocos o no concluyentes siempre deberíamos apoyarnos en otras pruebas diagnósticas (ecografía reglada por radiólogo, TAC abdominal).

Ante un paciente con sospecha de patología de la vesícula o vía biliar, desde el punto de vista ecográfico, las preguntas que debemos plantearnos e intentar resolver son las siguientes:



NIT:892115010-5
COD: 4465000286

MANUAL DE ECOGRAFIA

Código: DT-ID-MA-04

Versión: 1.0

Vigencia: 15/03/2023

APOYO DIAGNOSTICO Y COMPLEMENTACION TERAPEUTICA SUBPROCESO DE IMÁGENES DIAGNOSTICAS

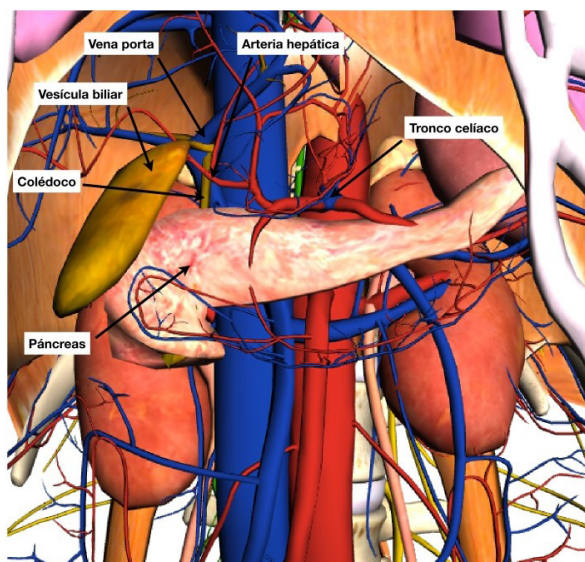
Página 42 de 156

- ¿Hay litiasis en el interior de la vesícula?
- ¿El signo de Murphy ecográfico es positivo?
- ¿Está dilatado el colédoco?
- ¿Está engrosada la pared de la vesícula?
- ¿Existe líquido perivesicular?

ANATOMÍA

Es importante recordar que la vesícula no es un órgano fijo, de forma que puede desplazarse y tener muy diversas localizaciones en el hipocondrio derecho. El cuello de la vesícula no tiene una relación fija con la fisura lobar principal hepática (que separa el lóbulo hepático izquierdo del derecho) y con la vena porta. Sin embargo, hay datos anatómicos importantes desde el punto de vista ecográfico. Próximos al hileo hepático, la vena porta, el colédoco y la arteria hepática común están en estrecha relación y próximos al cuello de la vesícula (figura 5-1). Asimismo, el colédoco es siempre anterior a la vena porta. Por último, los conductos biliares suelen tener paredes más brillantes (más ecoicas) que los vasos (arterias y venas) próximos debido a que sus paredes son más fibrosas y anchas.

Figura 5.1 imagen anatómica del abdomen superior en la que se puede observar la relación entre la vesícula biliar, el colédoco, la porta y la arteria hepática.





NIT: 892115010-5
COD: 4465000286

MANUAL DE ECOGRAFIA

Código: DT-ID-MA-04

Versión: 1.0

Vigencia: 15/03/2023

APOYO DIAGNOSTICO Y COMPLEMENTACION TERAPEUTICA SUBPROCESO DE IMÁGENES DIAGNOSTICAS

Página 43 de 156

TÉCNICA

Para la exploración de la vesícula se utiliza una **sonda convex de baja frecuencia** (2,5-5 MHz).

No hay normas claramente establecidas para localizar la vesícula ya que, como hemos comentado anteriormente su ubicación es variable y su tamaño también puede modificarse (mayor en ayunas que en periodo postprandial debido a tener un mayor contenido de bilis). La maniobra más empleada para localizarla es la denominada “X-7”, donde la X indica el inicio de la posición del transductor (bajo el apéndice xifoides) con el marcador a la derecha del paciente y dirigiendo el haz de ultrasonidos hacia el hombro derecho del paciente. El 7 indica que

desplazaremos la sonda bajo el reborde costal derecho alrededor de unos 7 cm hasta encontrar la vesícula biliar. En ocasiones puede ser muy útil hacer que el paciente inspire profundamente para que la vesícula se desplace caudalmente por

debajo de la parrilla costal. En casos especialmente difíciles no queda más remedio que visualizar la vesícula a través de la parrilla costal (en estos casos puede ser útil utilizar una sonda sectorial de baja frecuencia como la empleada para las exploraciones cardiológicas) o colocar al paciente en decúbito lateral izquierdo.

Una vez localizada la vesícula es preciso explorarla en toda su extensión y para ello es necesario una vista longitudinal verdadera. Esto se consigue rotando la sonda sobre su eje. Generalmente en la visión longitudinal de la vesícula encontramos el “signo de exclamación” (figura 5-2) formado por la vesícula biliar y la vena porta. En relación con ambos encontramos la rama de la arteria hepática procedente del tronco celíaco y el conducto biliar común o colédoco, otro de nuestros objetivos de evaluación. Muchas veces es difícil diferenciar la arteria hepática del colédoco, ubicados ambos por encima de la vena porta. En estos casos es muy útil la visión con Doppler color, en la que se detectará flujo en los vasos sanguíneos (figura 5-2).



NIT: 892115010-5
COD: 4465000286

MANUAL DE ECOGRAFIA

Código: DT-ID-MA-04

Versión: 1.0

Vigencia: 15/03/2023

APOYO DIAGNOSTICO Y COMPLEMENTACION TERAPEUTICA SUBPROCESO DE IMÁGENES DIAGNOSTICAS

Página 44 de 156

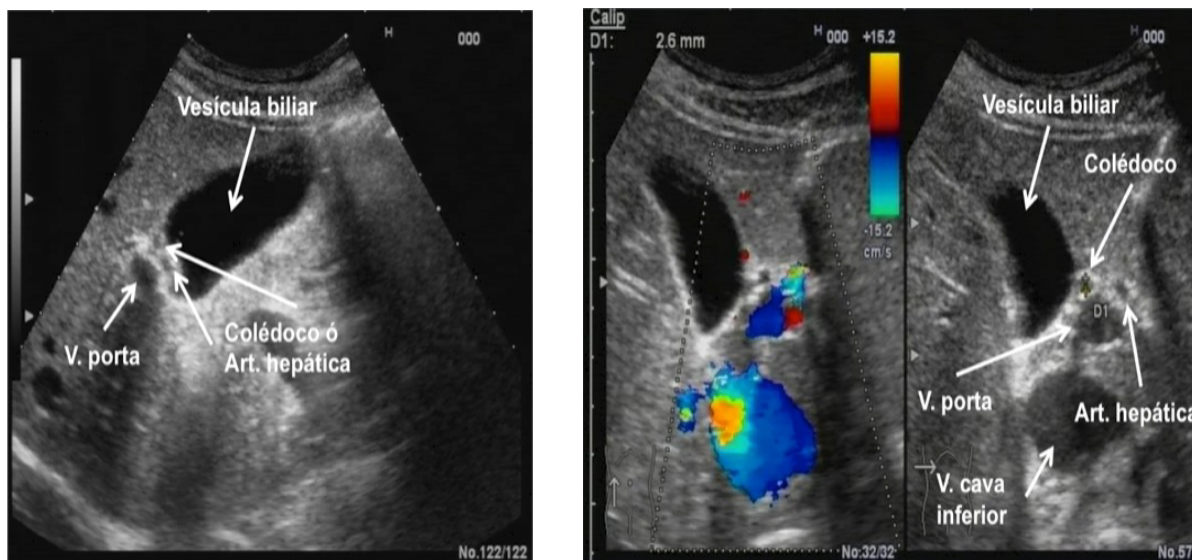


Figura 5-2. Visión longitudinal de la vesícula biliar. A la

Figura 5-2. Visión longitudinal de la vesícula biliar. A la izquierda se puede apreciar el típico “signo de exclamación” formado por la vesícula y la porta. Por encima de la porta están localizados el colédoco y la arteria hepática. Para diferenciarlos es muy útil el Doppler color que detecta flujos en los vasos sanguíneos y no en el colédoco.

Finalmente, una vez localizada la vesícula es importante hacer múltiples cortes, tanto transversales como longitudinales, para estar seguro de que no pasar por alto pequeñas litiasis.

COLELITIASIS

La litiasis ecográficamente se observa como una zona hiperecogénica con sombra acústica posterior (figura 5-3).



NIT:892115010-5
COD: 4465000286

MANUAL DE ECOGRAFIA

Código: DT-ID-MA-04

Versión: 1.0

Vigencia: 15/03/2023

APOYO DIAGNOSTICO Y COMPLEMENTACION TERAPEUTICA SUBPROCESO DE IMÁGENES DIAGNOSTICAS

Página 45 de 156

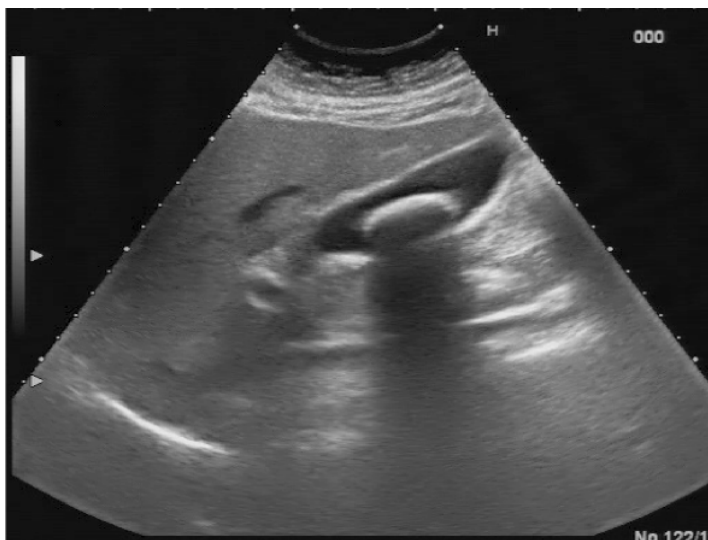

Figura 5-3. Corte longitudinal de una vesícula con gran litiasis única en su interior

La cuantía de las litiasis puede variar entre una sola (figura 5-3), varias o múltiples que ocupan casi toda la luz de la vesícula y provocan el signo PES (Pared-Eco-Sombra o vesícula excluida) (figura 5-4).

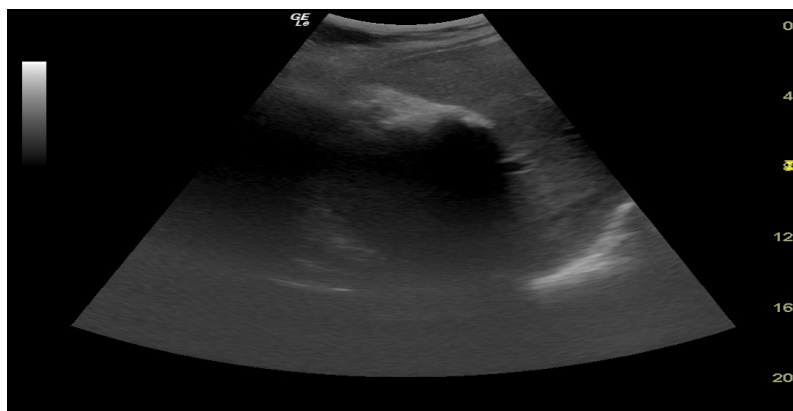


Figura 5-4. Vesícula con múltiples litiasis en su interior que ocupan toda su luz y provocan el signo PES

MURPHY ECOGRÁFICO

Es uno de los signos físicos que sirven para la detección de colecistitis. El signo de Murphy consiste en el cese de la inspiración por dolor mientras se comprime el hipocondrio derecho del paciente.



NIT: 892115010-5
COD: 4465000286

MANUAL DE ECOGRAFIA

Código: DT-ID-MA-04

Versión: 1.0

Vigencia: 15/03/2023

APOYO DIAGNOSTICO Y COMPLEMENTACION TERAPEUTICA SUBPROCESO DE IMÁGENES DIAGNOSTICAS

Página 46 de 156

El **Murphy ecográfico** consiste en localizar ecográficamente la vesícula biliar, colocarla en el centro de la imagen y presionar con el transductor. Si el paciente presenta dolor intenso será positivo (independientemente de la fase del ciclo respiratorio en que se encuentre).

PARED DE LA VESÍCULA

Aunque hay alguna discrepancia, generalmente se acepta que la pared de la vesícula biliar no debe medir más de 3 mm. El aumento del grosor de la pared de la vesícula es un signo que apoya el diagnóstico de colecistitis (especialmente si el paciente tiene colelitiasis) (figura 5-5).

La medición del grosor de la pared vesicular se hará en su cara anterior debido al típico refuerzo posterior en la cara posterior de la misma (figuras 1-8 y 5-2).

Si en un paciente detectamos: colelitiasis, Murphy ecográfico positivo y engrosamiento de la pared anterior de la vesícula, las posibilidades de que

tenga colecistitis aguda son superiores al 95%, independientemente de otros signos físicos (como fiebre) u otros datos de laboratorio (como leucocitosis y/o neutrofilia).

La presencia de **líquido perivesicular**, cuando se observa, es muy sugerente de colecistitis (figura 5-5). Sin embargo, su ausencia no descarta el diagnóstico.

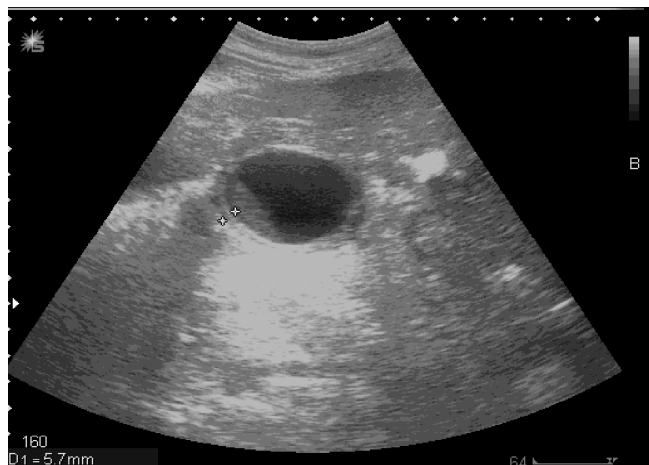

Figura 5-5. Aumento del grosor de la pared de la vesícula (5,7 mm) en un paciente con colecistitis aguda.
Obsérvese el nivel con contenido hiperecoico en el interior de la vesícula correspondiente a barro biliar y el líquido alrededor de la pared (imagen de doble contorno)



NIT: 892115010-5
COD: 4465000286

MANUAL DE ECOGRAFIA

Código: DT-ID-MA-04

Versión: 1.0

Vigencia: 15/03/2023

APOYO DIAGNOSTICO Y COMPLEMENTACION TERAPEUTICA SUBPROCESO DE IMÁGENES DIAGNOSTICAS

Página 47 de 156

DILATACIÓN DEL COLÉDOCO

Para valorar si el colédoco está dilatado es fundamental saber localizarlo como ya se ha comentado con anterioridad. Desde el punto de vista técnico localizar el colédoco puede entrañar alguna dificultad. Afortunadamente, si el colédoco está realmente dilatado facilita mucho las cosas ya que es mucho más visible (figura 5-6).

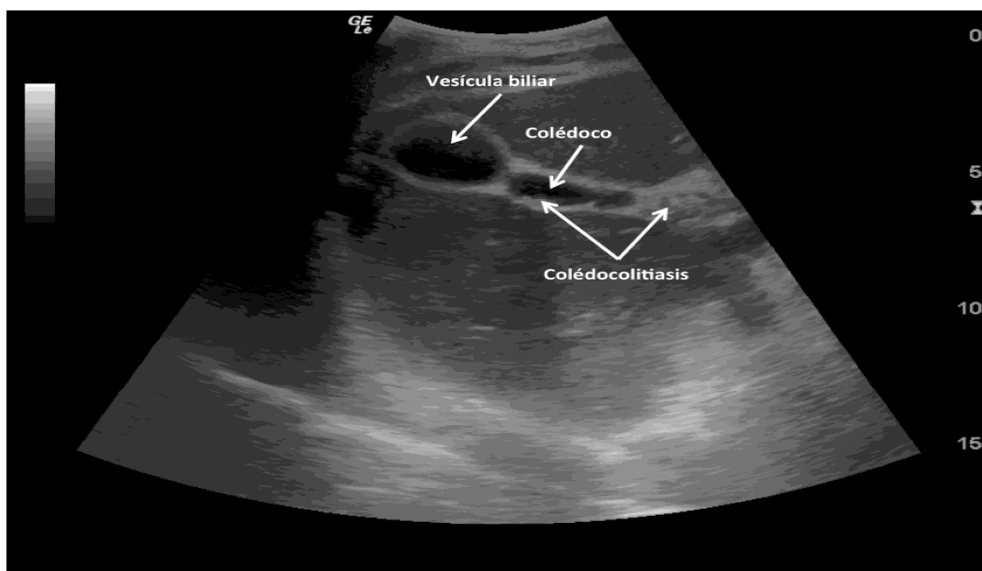


Figura 5-6. Imagen ecográfica de vesícula y colédoco. Obsérvese cómo el colédoco está dilatado y se aprecian litiasis a lo largo de su recorrido y aglomerado en porción más distal con sombra posterior

Cuando el colédoco está dilatado en algún punto de su recorrido debería estar obstruido. Generalmente el colédoco mide menos de 6 mm y cuando mide más de 8 mm es claramente patológico. Sin embargo, es preciso tener en cuenta que el diámetro del colédoco aumenta con la edad y que en pacientes colecistectomizados puede llegar a medir más de 1 cm. En la tabla 5-1 se muestran medidas del colédoco normales y patológicas.



NIT:892115010-5
COD: 4465000286

MANUAL DE ECOGRAFIA

Código: DT-ID-MA-04

Versión: 1.0

Vigencia: 15/03/2023

APOYO DIAGNOSTICO Y COMPLEMENTACION TERAPEUTICA SUBPROCESO DE IMÁGENES DIAGNOSTICAS

Página 48 de 156

Tabla 5-1. Medidas del colédoco normales y patológicas

2- 5 mm	Medida normal
6-8 mm	Relacionar con la clínica puede ser patológico
6 mm	Normal en el 11 % de la población
7 mm	Normal en el 4 % de la población
>8 mm	Anormal.

PROTOCOLO CLÍNICO

En la figura 5-6 se propone un protocolo de actuación ante un paciente con dolor en piso abdominal superior cuando disponemos de ecógrafo para valoración personal. Como ya hemos comentado con anterioridad, nuestra valoración clínica (historia clínica y exploración física) es fundamental.

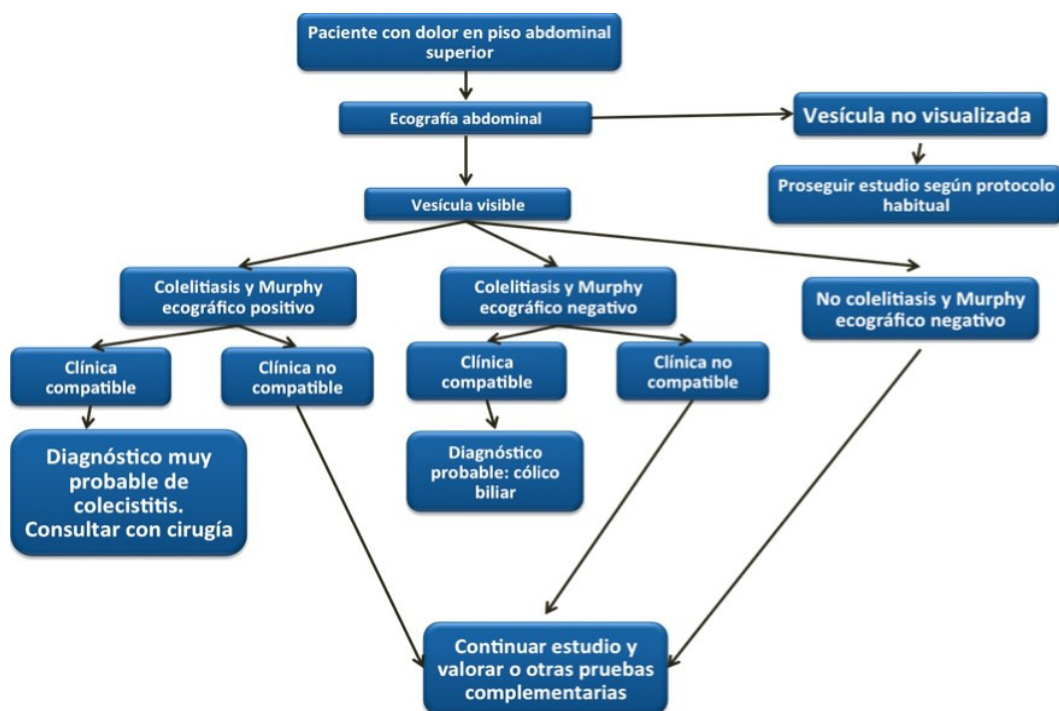


Figura 5-6. Protocolo diagnóstico ante un paciente con dolor en piso abdominal superior



NIT: 892115010-5
COD: 4465000286

MANUAL DE ECOGRAFIA

Código: DT-ID-MA-04

Versión: 1.0

Vigencia: 15/03/2023

APOYO DIAGNOSTICO Y COMPLEMENTACION TERAPEUTICA SUBPROCESO DE IMÁGENES DIAGNOSTICAS

Página 49 de 156

BAZO

El bazo es un órgano intraperitoneal en íntima relación con el riñón izquierdo y localizado justamente por debajo de la hemidiafragma izquierda. Para su óptima visualización en general hay que recurrir a la vía intercostal por lo que dificultará la imagen la sombra de las costillas.

Desde el punto de vista clínico, al internista le interesa fundamentalmente saber si existe esplenomegalia y cuantificar su tamaño.

ANATOMÍA

El bazo se encuentra localizado entre la hemidiafragma izquierda y el estómago, habitualmente entre la octava y la undécima costilla. Caudal y en íntima

relación con el borde inferior del bazo se encuentra el riñón izquierdo y entre ambos el receso espleno-renal.

El tamaño del bazo se puede calcular de forma volumétrica. Sin embargo, lo más sencillo y habitual es la medición longitudinal del mismo pasando por el hilio. Se considera esplenomegalia cuando el eje longitudinal del bazo mide más de 12 cm y el eje transversal más de 5-6 cm. También se consideran patológicos, bazos de un tamaño inferior a 6-7 cm en su eje longitudinal.

TÉCNICA

Para la exploración del bazo utilizamos una **sonda convex de baja frecuencia** (2,5-5 MHz). Colocamos el transductor tal y como se explicó para la visualización del receso espleno-renal (figura 2-4)

No se requiere ninguna preparación especial. La ecogenicidad del bazo es homogénea, similar a la del hígado o discretamente inferior. Cuando no se pueda localizar el bazo en la posición normal de la exploración abdominal se colocará al paciente levemente en decúbito lateral derecho. Para mejorar la visión puede ser útil realizar una inspiración profunda y mantenida para hacer descender el bazo y evitar en lo posible la sombra de las costillas. Por detrás del bazo, en posición craneal, se puede visualizar una línea hiperecoica que corresponde al diafragma. Cuando existe esplenomegalia es mucho más fácil la visualización ecográfica del bazo.



NIT: 892115010-5
COD: 4465000286

MANUAL DE ECOGRAFIA

Código: DT-ID-MA-04

Versión: 1.0

Vigencia: 15/03/2023

APOYO DIAGNOSTICO Y COMPLEMENTACION TERAPEUTICA SUBPROCESO DE IMÁGENES DIAGNOSTICAS

Página 50 de 156

ESPLENOMEGALIA

En diversos estudios se ha demostrado que la exploración física es poco sensible para la detección de esplenomegalia, especialmente si el tamaño del bazo no está muy aumentado y el paciente es obeso. Además, la experiencia clínica no mejora con claridad la capacidad de detección de esplenomegalia. Se han descrito hasta seis técnicas distintas de palpación y percusión del bazo. Sin embargo, en general el bazo sólo es palpable cuando su tamaño normal está aumentado en un 40%. Es indudable que la ecografía permite valorar y cuantificar mucho mejor que la exploración física el tamaño del bazo.

En la tabla 6-1 se describen las causas más frecuentes de esplenomegalia. Dentro de las causas más frecuentes de esplenomegalia moderada están la hipertensión portal, las infecciones y el SIDA (figura 6-1). Las enfermedades que con mayor frecuencia se asocian a esplenomegalia gigante (generalmente bazo palpable más de 8 cm por debajo del reborde costal) son la leucemia linfática crónica, linfomas, leucemia de células peludas, mielofibrosis con metaplasia mieloide, policitemia vera, enfermedad de Gaucher, leucemia linfocítica crónica y anemia hemolítica autoinmune crónica.

tabla 6-1. causas frecuentes de esplenomegalia

Congestiva	Cirrosis, insuficiencia cardíaca, trombosis portal
Tumoral	Linfoma, leucemias agudas y crónicas, síndromes mieloproliferativos, tumores primarios o metastásicos del bazo
Infecciones	Virus (hepatitis, mononucleosis infecciosa, infección VIH), parásitos (malaria, leishmania), endocarditis infecciosa
Procesos inflamatorios	Sarcoidosis, lupus eritematoso sistémico, artritis reumatoide (sd de Felty)
Procesos infiltrativos (no tumorales)	Amiloidosis, Enf de Gaucher, Enf de Niemann-Pick, glucogenosis,
Enfermedades hematológicas (no tumorales)	Anemias hemolíticas agudas y crónicas, drepanocitosis, uso crónico de factor estimulante de las colonias de los granulocitos



NIT:892115010-5
COD: 4465000286

MANUAL DE ECOGRAFIA

Código: DT-ID-MA-04

Versión: 1.0

Vigencia: 15/03/2023

APOYO DIAGNOSTICO Y COMPLEMENTACION TERAPEUTICA SUBPROCESO DE IMÁGENES DIAGNOSTICAS

Página 51 de 156

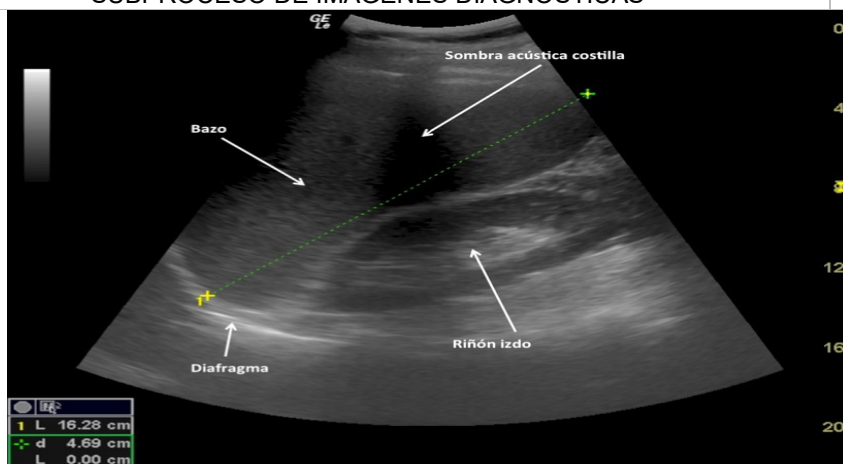


Figura 6-1. Esplenomegalia evidente (más de 16 cm de diámetro longitudinal) en paciente con fiebre prolongada y pancitopenia en relación con leishmaniasis visceral.

OTROS PROBLEMAS ESPLÉNICOS FRECUENTES

Al igual que otras vísceras podremos encontrar lesiones quísticas que serán ecográficamente similares a las encontradas en otros territorios. En el bazo pueden ser infecciosos (quistes hidatídicos). Otras posibles etiologías son los quistes postraumáticos, congénitos y los pseudoquistes pancreáticos intraesplénicos.

Las lesiones focales sólidas son muy raras, siendo las más frecuentes las derivadas de infecciones granulomatosas previas. Se ven como lesiones ecogénicas, brillantes y focales, con o sin sombra acústica. Las masas malignas primarias son muy poco frecuentes, sobre todo linfomas, así como las metástasis que suelen aparecer de forma tardía en la evolución de la enfermedad. Puede tener cualquier densidad ecográfica.

Una de las lesiones focales más frecuentes en el bazo son los infartos esplénicos. Suelen presentarse como una lesión hipoecogénica, periférica y con forma de cuña.

Como ya se ha mencionado en otro capítulo, la ecografía es muy útil y fiable para la detección de hematomas subcapsulares y pericapsulares del bazo.



NIT: 892115010-5
COD: 4465000286

MANUAL DE ECOGRAFIA

Código: DT-ID-MA-04

Versión: 1.0

Vigencia: 15/03/2023

APOYO DIAGNOSTICO Y COMPLEMENTACION TERAPEUTICA SUBPROCESO DE IMÁGENES DIAGNOSTICAS

Página 52 de 156

Por último, señalar que no es infrecuente encontrar bazos supernumerarios, hasta en un 30% de las autopsias. Se identifican como pequeñas masas redondeadas, inferiores a 5 cm de diámetro, próximos al hilio esplénico y con una ecogenicidad idéntica al bazo.

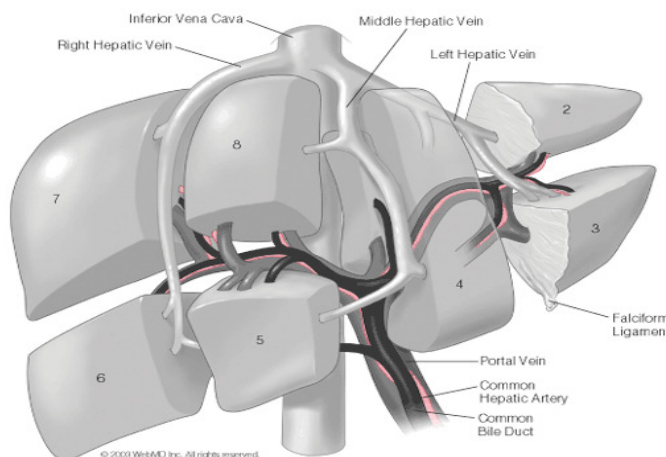
HÍGADO

El hígado es una víscera sólida, voluminosa, fácilmente visualizada en la ecografía, localizada por detrás del reborde costal y por debajo del diafragma. Se extiende desde el hipocondrio derecho hasta el epigastrio.

El hígado es asiento de numerosas enfermedades, primarias o secundarias, y debido a su densidad homogénea, permite la visualización de estructuras más posteriores situadas en el retroperitoneo e incluso a su través se pueden obtener imágenes del corazón, utilizando la vía subcostal (ver capítulo 8).

ANATOMÍA

Desde un punto de vista funcional el hígado se divide en 3 lóbulos: lóbulo hepático derecho (LHD), lóbulo izquierdo (LHI) y lóbulo caudado (LC). La cisura lobar principal separa el LHD del LHI y pasa a través de la fosa vesicular hasta la vena cava inferior. El LC es posterior, su cara inferior limita directamente con la vena y su cara superior con el ligamento venoso. En ecografía diferenciaremos el hígado en estos tres lóbulos, aunque se debe conocer la división anatomo-quirúrgica de Couinaud que clasifica el hígado en 8 segmentos en función de la vascularización individual de cada uno de estos segmentos (figura 7-1).





NIT: 892115010-5
COD: 4465000286

MANUAL DE ECOGRAFIA

Código: DT-ID-MA-04

Versión: 1.0

Vigencia: 15/03/2023

APOYO DIAGNOSTICO Y COMPLEMENTACION TERAPEUTICA SUBPROCESO DE IMÁGENES DIAGNOSTICAS

Página 53 de 156

TÉCNICA

Para la exploración del hígado utilizaremos una sonda convex de baja frecuencia (2,5-5 MHz).

Con el paciente en decúbito supino deberemos conocer la localización hepática y sus relaciones. Tanto en los cortes transversales como longitudinales, anterior a él se visualizará la piel, el tejido celular subcutáneo, músculos rectos del abdomen, el diafragma y más cefálico y posterior el pulmón derecho y el corazón. El resto de estructuras intrabdominales se verán posteriores al hígado.

Para la evaluación ecográfica del hígado haremos cortes longitudinales desde la línea media hacia la zona lateral derecha del cuadrante superior derecho del abdomen. Los cortes se realizarán siguiendo el borde costal aunque en ocasiones, en pacientes muy obesos o cuando existe mucho aire en la cavidad abdominal deberemos utilizar la vía intercostal para su mejor visualización. Al estar localizado el hígado por debajo de la parrilla costal puede resultar muy útil

solicitar al paciente una inspiración profunda o Valsalva mantenidos para que el descenso del diafragma nos facilite su visualización.

Para completar la exploración realizaremos cortes transversales, perpendiculares a la línea sagital, y cortes oblicuos, comenzando en epigastrio. Con mínimas variaciones en el desplazamiento del transductor, conseguiremos visualizar el LHI, pedículo hepático, venas suprahepáticas y sistema excretor biliar.

Debemos explorar el hígado en su totalidad y comprobar que se visualiza todo su contorno, desde la punta del LHI a nivel lateral izquierdo de epigastrio hasta la punta inferoposterior del LHD y todo el contorno yuxtadiafragmático.

ECOESTRUCTURA HEPÁTICA

El hígado normal presenta una ecoestructura homogénea (figura 7.2), similar a la del bazo y algo mayor que la corteza del riñón. En su interior se observan pequeñas áreas anecoicas, redondeadas o lineales, correspondientes a las venas. Las venas pertenecientes al sistema portan tienen “pared ecogénica”, al



NIT:892115010-5
COD: 4465000286

MANUAL DE ECOGRAFIA

Código: DT-ID-MA-04

Versión: 1.0

Vigencia: 15/03/2023

APOYO DIAGNOSTICO Y COMPLEMENTACION TERAPEUTICA SUBPROCESO DE IMÁGENES DIAGNOSTICAS

Página 54 de 156

estar rodeadas de tejido colágeno, mientras que las venas suprahepáticas y sus ramas no.

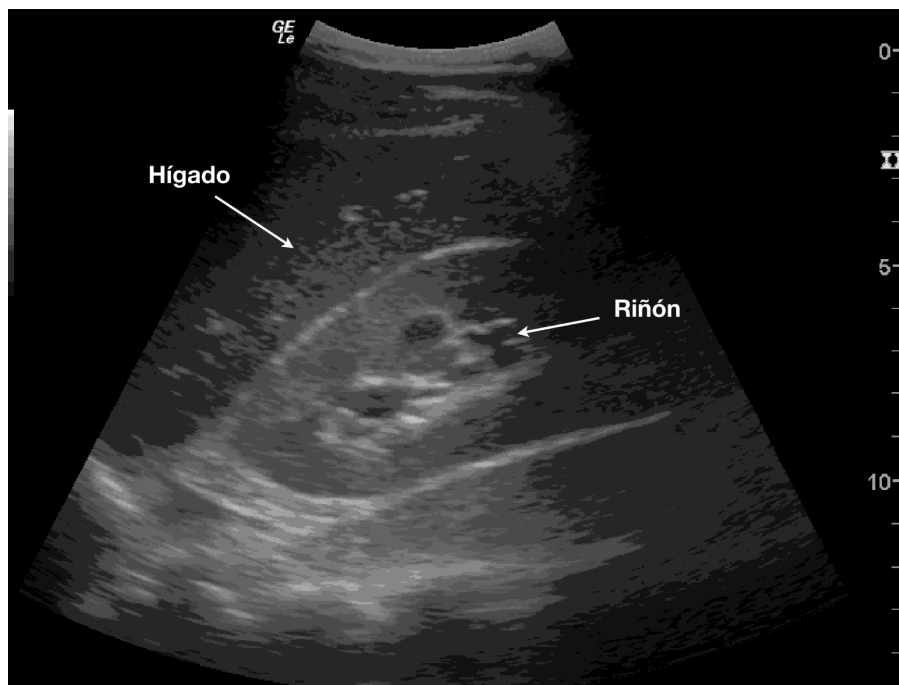
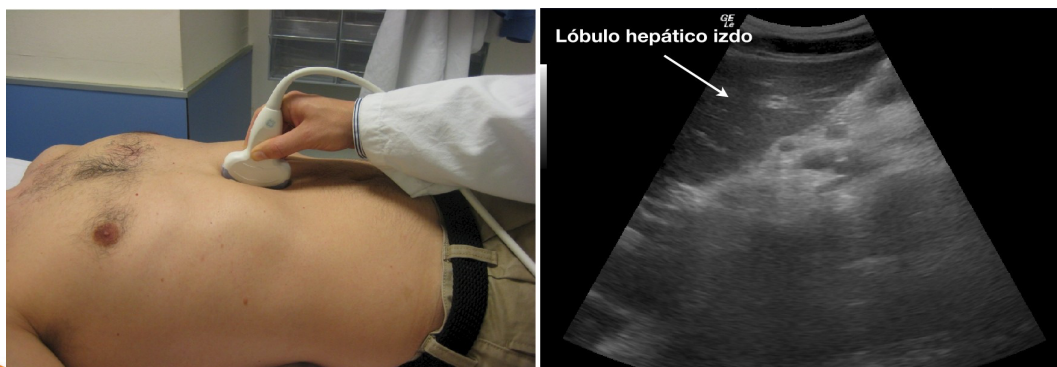


Figura 7.2. Ecoestructura de un hígado normal. La ecogenidad del parénquima hepático es similar a la del bazo y algo mayor a la corteza renal

El corte longitudinal en epigastrio desplazado ligeramente a la derecha del paciente permite identificar el lóbulo izquierdo del hígado (figura 7.3) como una imagen triangular de bordes rectilíneos y con un ángulo menor de 45° . Estas características pueden perderse en los pacientes con cirrosis. En este mismo corte, aunque un poco más medial, también se puede observar, la cisura del ligamento venoso (residuo del conducto de Arancio embrionario) y, más profundo, un corte longitudinal de la vena cava. Entre la cisura del ligamento redondo y la cava se encuentra el lóbulo caudado o segmento hepático 1. El aumento del lóbulo caudado, como veremos más adelante, es sugerente de hepatopatía (figura 7.4).

Figura 7.3. Lóbulo hepático izquierdo normal, con bordes rectilíneos y ángulo menor de 45°





NIT:892115010-5
COD: 4465000286

MANUAL DE ECOGRAFIA

Código: DT-ID-MA-04

Versión: 1.0

Vigencia: 15/03/2023

APOYO DIAGNOSTICO Y COMPLEMENTACION TERAPEUTICA SUBPROCESO DE IMÁGENES DIAGNOSTICAS

Página 55 de 156

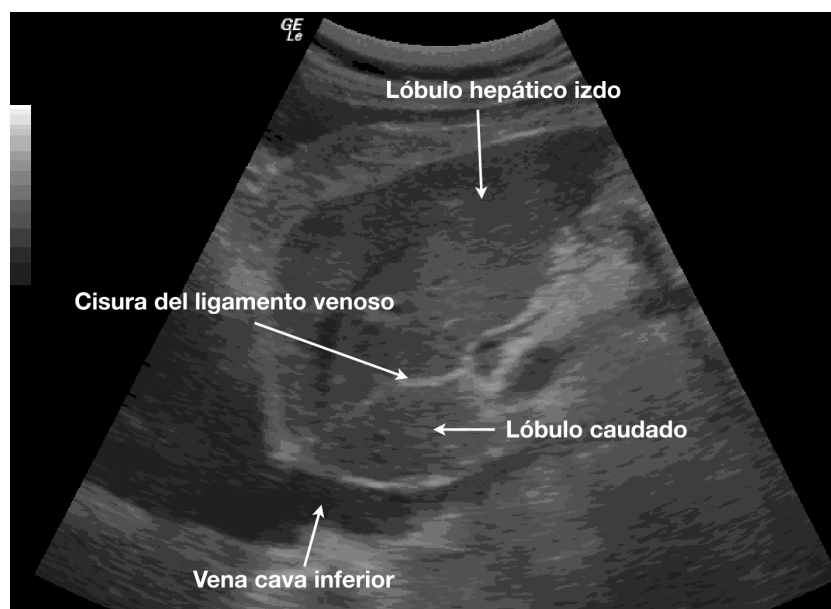


Figura 7.4. Corte longitudinal del hígado en el que se aprecia el LHI, la cisura del ligamento venoso y el lóbulo caudado.

En un corte transversal a nivel epigástrico se puede identificar dentro del LHI una imagen hiperecoica redondeada, a menudo con sombra posterior, que corresponde a un corte transversal del ligamento redondo (residuo de la vena umbilical embrionaria) que se puede confundir con un tumor (“tumor del novato”). Un giro de la sonda de 90° en la misma zona permite comprobar como adopta una forma lineal similar a un “pico de ave”. Esta vena puede recanalizarse si existe hipertensión portal significativa.

Un corte oblicuo, colocando el transductor de forma paralela al reborde costal, y angulando cranealmente (figura 7.5) permite visualizar la cara inferior del hígado con las tres ramas suprahepáticas confluyendo hacia la cava. Los ejes de estas tres ramas permiten localizar con precisión los segmentos hepáticos de Couinaud, que se numeran en sentido contrario a las agujas del reloj y que facilitan la localización de las lesiones hepáticas.



NIT:892115010-5
COD: 4465000286

MANUAL DE ECOGRAFIA

Código: DT-ID-MA-04

Versión: 1.0

Vigencia: 15/03/2023

APOYO DIAGNOSTICO Y COMPLEMENTACION TERAPEUTICA SUBPROCESO DE IMÁGENES DIAGNOSTICAS

Página 56 de 156

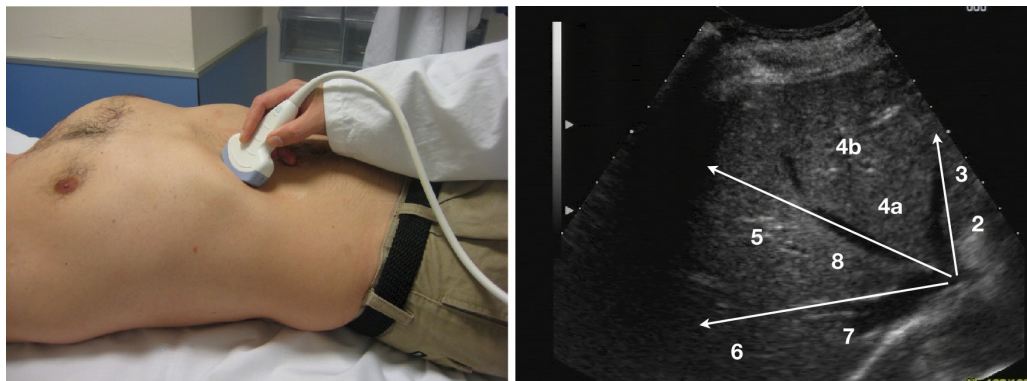


Figura 7.5. Venas suprahepáticas y segmentos del hígado

Finalmente, la vena porta se aprecia también mediante un corte oblicuo, paralelo al reborde costal pero con angulación más caudal (corte longitudinal del vaso), en el que se puede medir su grosor (figura 7.6). Su calibre máximo debe ser inferior a 12 mm.

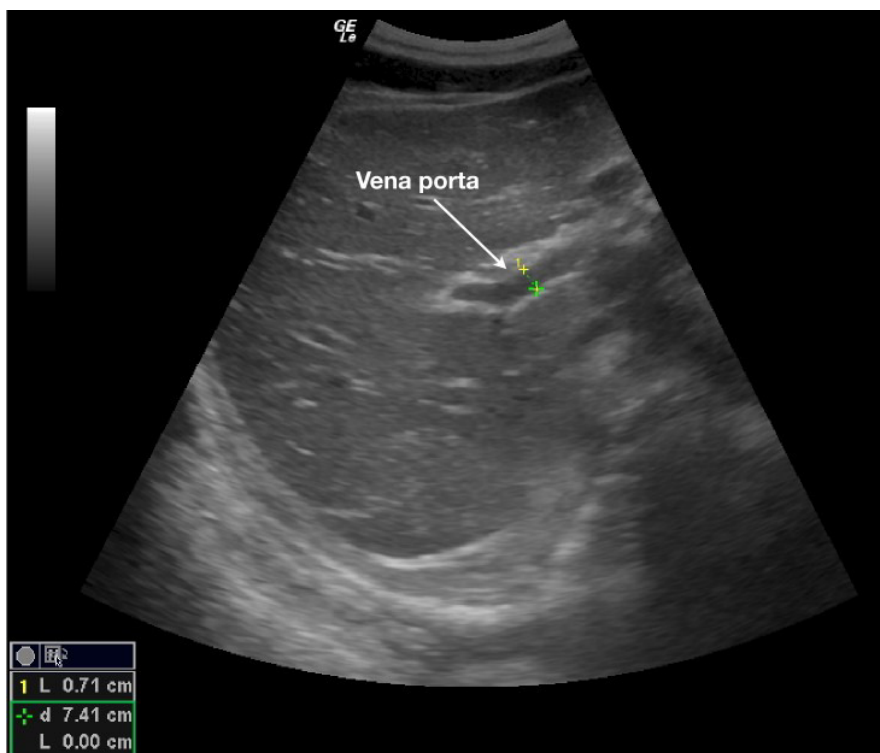


Figura 7.6 Corte hepático en el que se aprecia la vena porta de calibre normal (0,7 cm). Se puede observar cómo su pared es ecogénica



NIT: 892115010-5
COD: 4465000286

MANUAL DE ECOGRAFIA

Código: DT-ID-MA-04

Versión: 1.0

Vigencia: 15/03/2023

APOYO DIAGNOSTICO Y COMPLEMENTACION TERAPEUTICA SUBPROCESO DE IMÁGENES DIAGNOSTICAS

Página 57 de 156

VALORACIÓN DE HEPATOMEGALIA

En lo referente a la valoración del tamaño hepático, se considera que la evaluación subjetiva del operador es suficiente para su diagnóstico. No obstante, una medida aproximada del hígado en un corte longitudinal a nivel de la línea medio-clavicular se considera normal cuando es inferior o igual a 13 cm y aumentado cuando es superior a 15- 16 cm (figura 7.7).

También se puede valorar de forma indirecta una hepatomegalia por los crecimientos independientes de sus lóbulos:

- Lóbulo hepático derecho que sobrepasa claramente el polo inferior del riñón derecho en cortes longitudinales (figura 7.7)
- Aumento de tamaño del lóbulo caudado con respecto al lóbulo hepático izquierdo en cortes transversales. El lóbulo caudado debe medir menos de un tercio de la medida total de ambos lóbulos (figura 7.8).

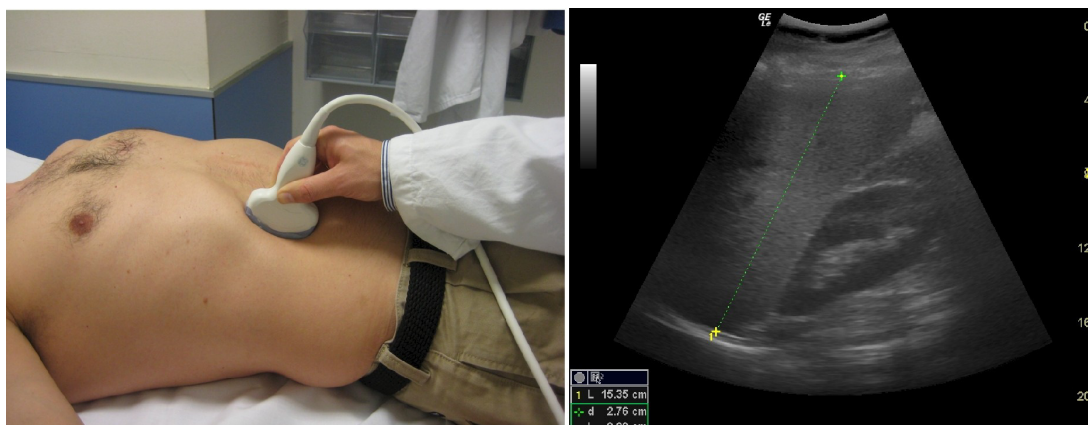


Figura 7.7. Corte longitudinal del hígado en la línea medio-clavicular. El tamaño del hígado está **ligeramente** aumentado (**15,3 cm**) y el lóbulo **hepático** derecho sobrepasa el **polo inferior del riñón derecho**



NIT: 892115010-5
COD: 4465000286

MANUAL DE ECOGRAFIA

Código: DT-ID-MA-04

Versión: 1.0

Vigencia: 15/03/2023

APOYO DIAGNOSTICO Y COMPLEMENTACION TERAPEUTICA SUBPROCESO DE IMÁGENES DIAGNOSTICAS

Página 58 de 156

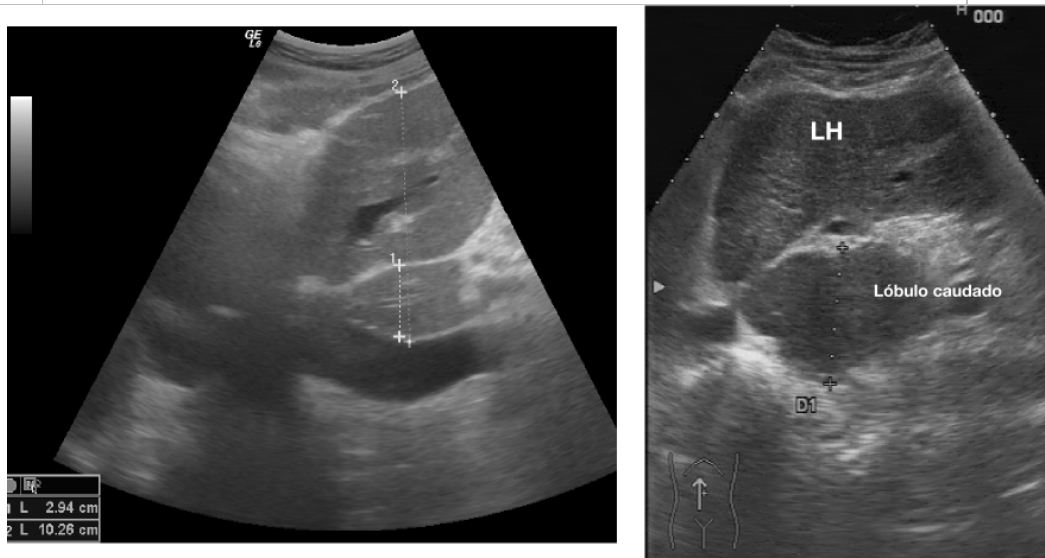


Figura 7.8. Corte longitudinal del hígado a nivel epigástrico. A la izquierda hígado normal. A la derecha paciente con cirrosis hepática. El lóbulo caudado claramente mide más de un tercio de la medida total del LHI

VALORACIÓN ECOGRÁFICA DEL PACIENTE CON SOSPECHA DE HEPATOPATÍA CRÓNICA

En la hepatitis crónica la exploración con ultrasonidos resulta normal o se aprecian alteraciones leves inespecíficas, salvo que presente un grado de fibrosis significativa que implique una cirrosis establecida (aunque el concepto es puramente histológico y sólo posible mediante biopsia hepática). Es en este punto evolutivo donde la ecografía básica puede resultar útil.

La sospecha ecográfica de cirrosis hepática se asienta en los siguientes aspectos:

Superficie irregular/nodular hepática. Se aprecia mejor en el lóbulo hepático izquierdo, especialmente utilizando sondas de alta frecuencia (6-7.5 mHz) (figura 7.9). Otra posibilidad de exploración de la superficie hepática es a nivel de planos profundos (lecho vesicular, porción posterior de lóbulo hepático izquierdo o superficie de contacto entre lóbulo hepático derecho y riñón) aunque es precisa mayor experiencia ecográfica.



NIT: 892115010-5
COD: 4465000286

MANUAL DE ECOGRAFIA

Código: DT-ID-MA-04

Versión: 1.0

Vigencia: 15/03/2023

APOYO DIAGNOSTICO Y COMPLEMENTACION TERAPEUTICA SUBPROCESO DE IMÁGENES DIAGNOSTICAS

Página 59 de 156

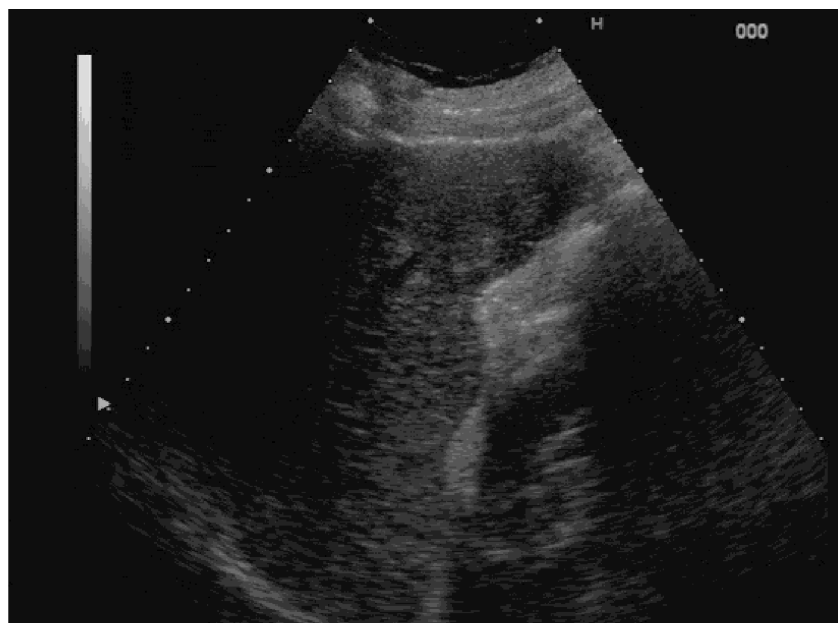


Figura 7.9. Corte **longitudinal** de un hígado cirrótico en el que se visualiza el LHV. Su ángulo es superior a 45°, su borde es irregular y tiene ecoestructura de grano grueso.

Ecoestructura de “grano grueso”. En condiciones normales el parénquima hepático tiene una ecogenicidad homogénea de grano fino. En el hígado cirrótico puede observarse una granularidad grosera, incluso con cierta heterogeneidad (figura 7.9).

Hipertrofia del lóbulo caudado. Se valora mediante corte longitudinal a nivel epigástrico para medir su diámetro anteroposterior. Si este diámetro supera los 35 mm es muy sugerente de cirrosis hepática (sensibilidad 49%, especificidad 93%) (figura 7.8).

Hipertensión portal. La hipertensión portal es consecuencia y signo indirecto de cirrosis hepática. Condiciona alteraciones fisiopatológicas y cambios anatómicos tanto en la vascularización portal como en el bazo. Son signos de hipertensión portal:

Aumento del calibre portal, Se mide a nivel del tronco portal, antes de su división, en corte longitudinal oblicuo a nivel subcostal derecho. Un valor superior a



NIT:892115010-5
COD: 4465000286

MANUAL DE ECOGRAFIA

Código: DT-ID-MA-04

Versión: 1.0

Vigencia: 15/03/2023

APOYO DIAGNOSTICO Y COMPLEMENTACION TERAPEUTICA SUBPROCESO DE IMÁGENES DIAGNOSTICAS

Página 60 de 156

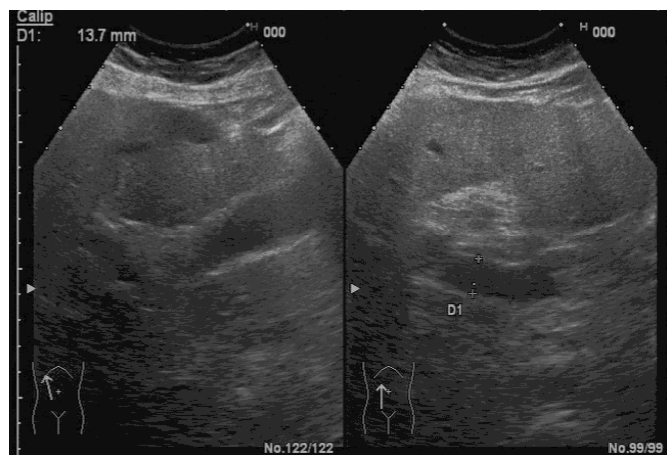
12 mm tiene una sensibilidad y especificidad para el diagnóstico de hipertensión portal de 74% y 70-100% respectivamente (figura 7.10).

Circulación colateral portosistémica. La detección de colaterales dilatadas es signo inequívoco de hipertensión portal, aunque son difíciles de valorar en la mayoría de los casos. Las más importantes son:

- Vena **gástrica izquierda**. En un corte longitudinal a nivel epigástrico, se puede observar una estructura vascular de más de 5 mm de calibre que se extiende desde la zona de la confluencia espleno-portal hasta la unión esófago-gástrica.
- Venas gástricas cortas. Son estructuras vasculares arrosariadas que se aprecian próximas al hilio esplénico.
- Vena paraumbilical. En corte transversal oblicuo o longitudinal a nivel de epigastrio para valorar rama portal izquierda, se puede observar una estructura vascular mayor de 4 mm que se dirige a la superficie hepática a través del ligamento redondo para posteriormente orientarse hacia el ombligo superficialmente.

Otros datos sugerentes de hipertensión portal. La esplenomegalia (diámetro bipolar o longitudinal del bazo mayor de 13 cm) y la ascitis (colección anecoica perihepática, en espacio de Morrison o fondo de saco de Douglas inicialmente) en los pacientes con cirrosis son signos indirectos de hipertensión portal (figura 7.11).

Figura 7.10 Porta aumentada de tamaño (> 13 mm) en paciente con cirrosis hepática. El hígado tiene contornos irregulares y el parénquima grano grueso.





NIT: 892115010-5
COD: 4465000286

MANUAL DE ECOGRAFIA

Código: DT-ID-MA-04

Versión: 1.0

Vigencia: 15/03/2023

APOYO DIAGNOSTICO Y COMPLEMENTACION TERAPEUTICA SUBPROCESO DE IMÁGENES DIAGNOSTICAS

Página 61 de 156

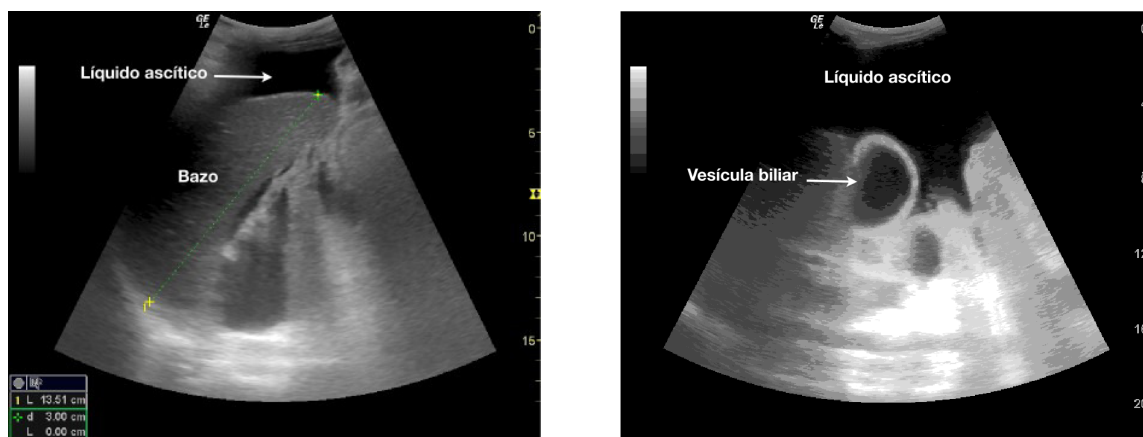

Figura 7.11. Ecografía de paciente con cirrosis hepática. A la izquierda se aprecia bazo aumentado de tamaño (13,6 cm). En ambas imágenes es evidente la presencia de ascitis

ESTEATOSIS HEPÁTICA

En la esteatosis hepática es característica la hiperecogenicidad del parénquima (“brillante”), en comparación con la corteza del riñón derecho, con atenuación de ecos en las zonas más posteriores (figura 7.12). El hígado hiperecogénico también se puede apreciar en otras patologías como hepatitis o cirrosis, pero debe sospecharse esteatosis en el contexto clínico adecuado. Se distinguen 3 grados:

- Esteatosis grado 1 o leve. Ligero incremento difuso de los ecos con buena visualización del diafragma y de los vasos intrahepáticos.
- Esteatosis grado 2 o moderada. Aumento de ecos con peor visualización de diafragma y vasos.
- Esteatosis grado 3 o severa. Marcado incremento con pobre o nula visualización de diafragma y vasos intrahepáticos e incluso de la zona posterior del lóbulo hepático derecho.



NIT: 892115010-5
COD: 4465000286

MANUAL DE ECOGRAFIA

Código: DT-ID-MA-04

Versión: 1.0

Vigencia: 15/03/2023

APOYO DIAGNOSTICO Y COMPLEMENTACION TERAPEUTICA SUBPROCESO DE IMÁGENES DIAGNOSTICAS

Página 62 de 156

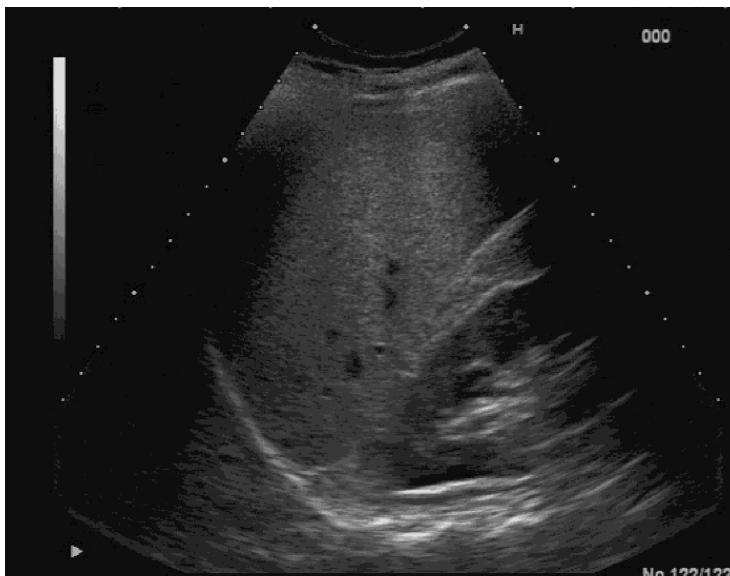

Figura 7.12. Esteatosis hepática grado II. Parénquima hepático con grano fino hiperecogénico con respecto a cortical renal. Las ramas vasculares no se aprecian correctamente

La esteatosis hepática no siempre se aprecia de forma difusa por todo el parénquima hepático. En ocasiones la esteatosis se confina en zonas concretas del hígado entre las que destacan la fosa perivesicular y la región anterior a la vena porta. Estas zonas segmentarias de esteatosis generalmente están bien delimitadas y, obviamente, son más ecogénicas que el parénquima hepático que las rodea. A veces pueden adoptar formas caprichosas, pero nunca desplazan las venas hepáticas o ramas portales vecinas.

Por otra parte, en ocasiones la esteatosis hepática difusa puede respetar algunas zonas del parénquima en la que hay un menor depósito de grasa (menor ecogenicidad). Curiosamente, estas zonas también suelen localizarse en alrededor de la porta o de la vesícula biliar y tampoco desplazan los vasos u otras estructuras hepáticas.

LESIONES FOCALES HEPÁTICAS

Aunque el objetivo de este manual no es conocer las diferentes lesiones que se pueden localizar en el hígado, sí es importante tener en cuenta que las

lesiones hepáticas se pueden clasificar, en función de la ecogenicidad, en anecoicas, hipoecoicas e hiperecoicas. Dichas lesiones podrán ser homogéneas



NIT:892115010-5
COD: 4465000286

MANUAL DE ECOGRAFIA

Código: DT-ID-MA-04

Versión: 1.0

Vigencia: 15/03/2023

APOYO DIAGNOSTICO Y COMPLEMENTACION TERAPEUTICA SUBPROCESO DE IMÁGENES DIAGNOSTICAS

Página 63 de 156

o heterogéneas, de bordes bien o mal definidos, con aumento de la vascularización o no. De todas estas características dependerá la sospecha diagnóstica.

La ecografía es muy sensible para detectar lesiones ocupantes de espacio (LOES) hepáticas, pero con el inconveniente de ser muy poco específica. En la tabla 7.1 se resumen las principales lesiones que podemos encontrar en la exploración ecográfica del hígado.

Densidad ecográfica	Tipo de lesión focal
Anecoicas	Quistes simples Hidatidosis hepática Poliquistosis hepática Abscesos Enfermedad de Caroli Metástasis con necrosis Malformaciones arteriovenosas Quistes del colédoco
Hipoecoicas	Metástasis Linfoma Abscesos Hiperplasia nodular Angioma atípico Hepatocarcinoma Nódulos regenerativos cirróticos Quistes complejos
Hiperecoicas	Angiomas hepáticos Metastásis (30% hiperecoicas) Esteatosis parcheada Adenomas Hepatocarcinoma Angiosarcoma Granulomas

Tabla 7.1 Clasificación de las lesiones focales hepáticas según su ecogenicidad

Las lesiones focales hepáticas más frecuentes son los quistes simples. Pueden ser congénitos o adquiridos. Contienen un líquido seroso y homogéneo, anecoico en la ecografía. Los criterios ecográficos que diferencian los quistes simples de otras

lesiones hipoecoicas son los siguientes: contenido anecoico uniforme y refuerzo posterior, contorno esférico y clara delimitación.



NIT: 892115010-5
COD: 4465000286

MANUAL DE ECOGRAFIA

Código: DT-ID-MA-04

Versión: 1.0

Vigencia: 15/03/2023

APOYO DIAGNOSTICO Y COMPLEMENTACION TERAPEUTICA SUBPROCESO DE IMÁGENES DIAGNOSTICAS

Página 64 de 156

ECOCARDIOGRAFÍA BÁSICA

La valoración ecográfica del corazón tiene una gran utilidad para el internista y el médico de urgencias como complemento de la historia y la exploración física del enfermo. La ecocardiografía es relativamente compleja y para su manejo con relativa fiabilidad necesitaríamos varios meses de aprendizaje teórico-práctico y equipos avanzados que proporcionen imágenes con suficiente resolución. Sin embargo, la **ecocardiografía básica**, como veremos más adelante, está a nuestro alcance con periodos de formación relativamente cortos. La ecocardiografía se puede realizar de forma fiable con ecógrafos portátiles a la cabecera del paciente, aunque no se obtenga una calidad de imagen similar a la de los complejos ecocardiógrafos utilizados en los servicios de cardiología.

También es preciso tener en cuenta que en al menos un 15% de los enfermos no se pueden obtener imágenes de calidad con la ecocardiografía transtorácica y este porcentaje puede ser mayor con ecógrafos de baja gama. Muy probablemente para los clínicos, lo más difícil es conseguir unas imágenes cardiacas de calidad. La interpretación posterior de unas buenas imágenes suele ser más sencillo.

Los objetivos o preguntas que nos plantearemos en la ecocardiografía básica son los siguientes:

- ¿Hay derrame pericárdico? Si lo hay, ¿existen signos de taponamiento?
- ¿Hay actividad cardiaca? Si la hay, ¿cuál es la estimación subjetiva de la fracción de eyección?
- ¿Existe hipertrofia ventricular izquierda? ¿Hay dilatación de las aurícula o ventrículos?
- ¿Hay una valvulopatía mitral o aórtica importante o significativa?

ANATOMÍA

Es importante, para comprender mejor las vistas o planos ecocardiográficos del corazón, conocer que éste se ubica de forma oblicua en el tórax, por lo que las secciones tradicionales (sagital, coronal, transversal) que empleamos para la visualización de otros órganos no son útiles en el corazón.



NIT: 892115010-5
COD: 4465000286

MANUAL DE ECOGRAFIA

Código: DT-ID-MA-04

Versión: 1.0

Vigencia: 15/03/2023

APOYO DIAGNOSTICO Y COMPLEMENTACION TERAPEUTICA SUBPROCESO DE IMÁGENES DIAGNOSTICAS

Página 65 de 156

El corazón está orientado en el tórax desde la región dorsal hacia ventral, de derecha a izquierda y de craneal a caudal. Así, el ápex del corazón apunta hacia la cadera izquierda y el ventrículo derecho (VD) es más anterior y próximo a la pared torácica que el izquierdo. Por otra parte, las paredes del ventrículo izquierdo (VI) son más gruesas que las del derecho debido a las mayores presiones que debe afrontar. Por último, las aurículas son craneales a los ventrículos. Así el corazón tiene un eje mayor o eje largo y un eje corto perpendicular al anterior (figura 8-1).

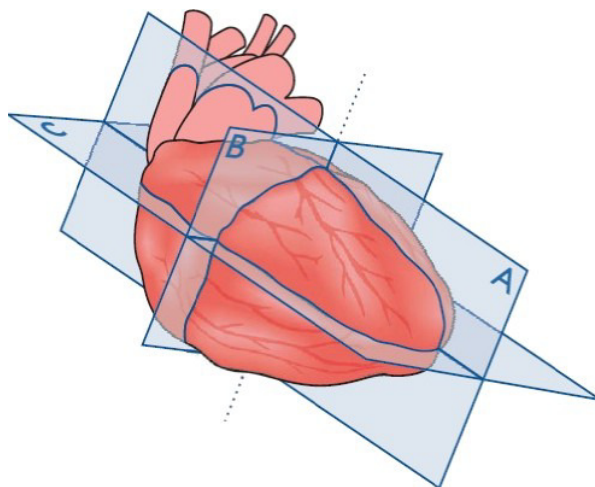


Figura 8-1. Eje largo y eje corto del corazón

TÉCNICA

Sonda

En ecocardiografía se utilizan **sondas sectoriales de baja frecuencia (2 a 5 MHz)** (figura 1-11 en el capítulo 1). Estas sondas son parecidas a las convexas utilizadas para el estudio del abdomen, pero la superficie de contacto con la piel es mucho más pequeña con el objeto de mejorar la visión (ventana) entre las costillas. Muchos equipos de ecocardiografía tienen ajustes preseleccionados para mejorar el procesamiento de la imagen del corazón.



NIT: 892115010-5
COD: 4465000286

MANUAL DE ECOGRAFIA

Código: DT-ID-MA-04

Versión: 1.0

Vigencia: 15/03/2023

APOYO DIAGNOSTICO Y COMPLEMENTACION TERAPEUTICA SUBPROCESO DE IMÁGENES DIAGNOSTICAS

Página 66 de 156

Marcador de la sonda

En general, en los equipos de ecocardiografía el marcador de la sonda en la imagen “tiene cambiada la posición”, es decir que queda en el lado derecho de la pantalla. Dado que en la visualización de todos los órganos que hemos

analizado en la ecografía básica siempre lo hemos hecho con el marcador a la izquierda de la pantalla, para evitar confusiones, vamos a mantener esta norma.

En cualquier caso, modificar la posición del marcador a la derecha o a la izquierda de la pantalla es muy sencillo en la mayoría de los equipos de ecografía (basta con pulsar una de tecla específica para ello en el cuadro de mandos). Por convenio, todas nuestras referencias las vamos a proporcionar con el marcador situado a la izquierda de la pantalla.

Vistas ecocardiográficas

Los cardiólogos emplean numerosísimas vistas o planos para la visualización del corazón, pero en la ecocardiografía básica vamos a utilizar cuatro vistas fundamentales:

Subcostal o subxifoidea

Paraesternal eje largo

Paraesternal eje corto

Apical cuatro cámaras

En cualquier estudio ecocardiográfico es fundamental la posición correcta del paciente con el fin de mejorar la imagen. Hay que colocar al enfermo en decúbito lateral izquierdo, con el brazo izquierdo separado del tórax hacia arriba. Tras terminar los planos paraesternales y apicales, se colocará al paciente en decúbito supino para obtener el plano subcostal. En muchas ocasiones dado que el paciente se encuentra en una situación clínica de gravedad o por otros motivos (obesidad, deterioro cognitivo...etc.), el ecocardiograma se realizará con el paciente en decúbito supino.

Para considerar que un estudio ecocardiográfico es válido, debemos obtener con cierta nitidez al menos dos de las cuatro vistas básicas.



NIT: 892115010-5
COD: 4465000286

MANUAL DE ECOGRAFIA

Código: DT-ID-MA-04

Versión: 1.0

Vigencia: 15/03/2023

APOYO DIAGNOSTICO Y COMPLEMENTACION TERAPEUTICA SUBPROCESO DE IMÁGENES DIAGNOSTICAS

Página 67 de 156

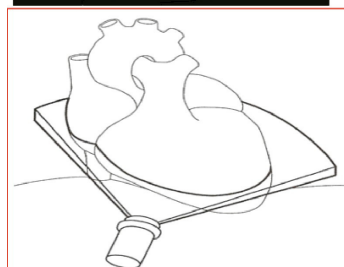
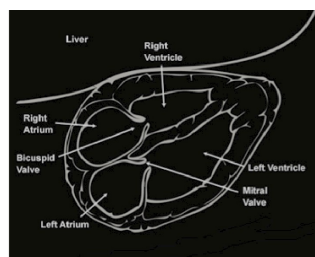
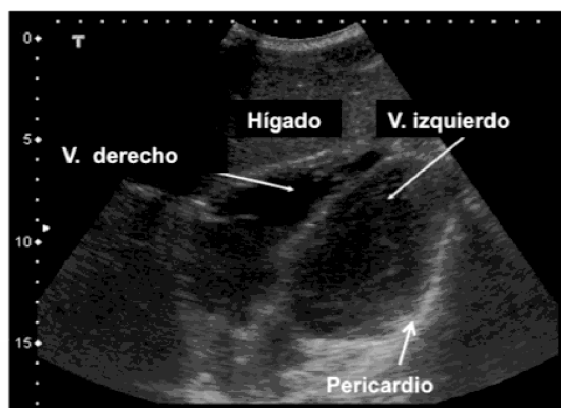
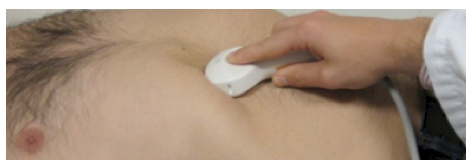Vista subcostal o subxifoidea

Esta vista ya ha sido mencionada en el capítulo dedicado al protocolo FAST (capítulo 2). El paciente se coloca en decúbito supino. El transductor se orienta desde abdomen a nivel de epigastrio-hipocondrio derecho y apuntando hacia el hombro izquierdo del paciente con una inclinación de unos 15° hacia el interior de la cavidad torácica. A pesar de que, por la localización del corazón, desde hipocondrio izquierdo hay una menor distancia, la presencia de gases en la

cámara gástrica hace necesaria la utilización del hígado como ventana acústica. El marcador de la sonda estará orientado a la derecha del paciente.

Muchos principiantes tienden a inclinar demasiado la sonda hacia la cavidad torácica y, lógicamente, no consiguen visualizar el corazón. Otro dato a tener en cuenta es que el corazón puede estar a 7-10 cm de distancia de nuestra sonda por lo que es preferible seleccionar mayor profundidad y, posteriormente, una vez localizado el corazón, disminuirla si es posible. En pacientes especialmente difíciles se puede mejorar la imagen haciendo que el paciente doble las piernas o realice una inspiración mantenida.

En esta vista aparecen las cuatro cámaras separadas por sus correspondientes septos. El VD es el más próximo al transductor y por lo tanto aparece en la parte más superior y próxima en la pantalla. En esta proyección es fácil ver el brillo (hiperecogenicidad) del pericardio que rodea todo el corazón y detectar derrame pericárdico en circunstancias patológicas (figura 8-2). No hay que olvidarse de valorar los vasos abdominales principales: aorta y vena cava inferior.





NIT: 892115010-5
COD: 4465000286

MANUAL DE ECOGRAFIA

Código: DT-ID-MA-04

Versión: 1.0

Vigencia: 15/03/2023

APOYO DIAGNOSTICO Y COMPLEMENTACION TERAPEUTICA SUBPROCESO DE IMÁGENES DIAGNOSTICAS

Página 68 de 156

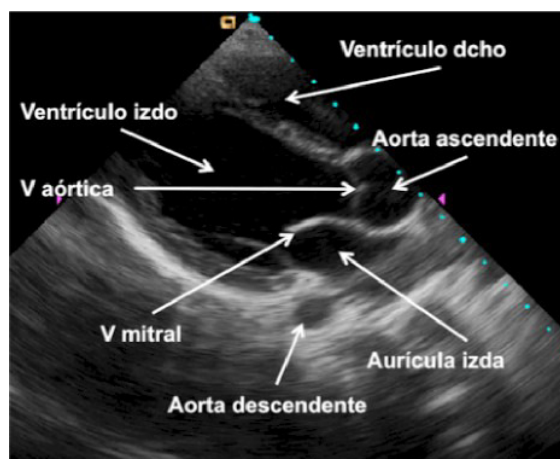
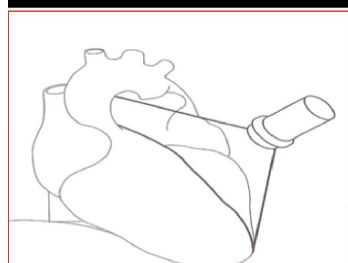
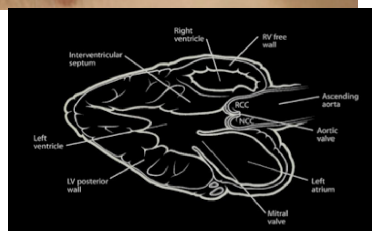
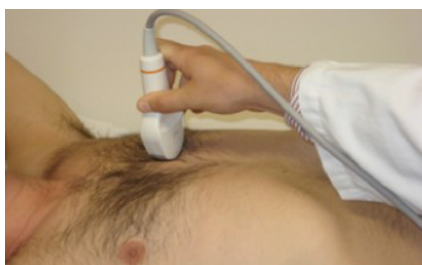Figura 8-2. Vista subcostal o subxifoidea con la imagen en esquema y real que debemos obtener del corazón

Vista paraesternal eje largo

Colocaremos la sonda aproximadamente en el 2°-3° espacio intercostal izquierdo, muy próximo al esternón y con el marcador apuntando desde el hombro derecho hacia la cadera izquierda del paciente (marcando las 5 en punto en una esfera de reloj). En esta proyección no es necesaria generalmente mucha profundidad ya que el corazón está relativamente cerca de la superficie de la caja torácica (Figura 8-3).

Esta vista es útil para observar la válvula mitral, la válvula aórtica, el pericardio, el VD, la aurícula izquierda y el tracto de salida del VI, la raíz de la aorta y parte de la aorta ascendente. La zona más próxima al transductor es la pared anterior del VD que aparecerá en la parte superior. En ocasiones se visualiza la aorta torácica descendente, por detrás de la pared posterior del VI.

Esta proyección es especialmente útil para diferenciar el derrame pleural del pericárdico. La diferenciación se establece por la posición de la aorta torácica descendente que aparecerá pegada a la cara posterior del corazón en caso de derrame pleural y separada por el líquido pericárdico en caso de derrame pericárdico. Esto es así porque el pericardio no engloba a la aorta torácica descendente.





NIT: 892115010-5
COD: 4465000286

MANUAL DE ECOGRAFIA

Código: DT-ID-MA-04

Versión: 1.0

Vigencia: 15/03/2023

APOYO DIAGNOSTICO Y COMPLEMENTACION TERAPEUTICA SUBPROCESO DE IMÁGENES DIAGNOSTICAS

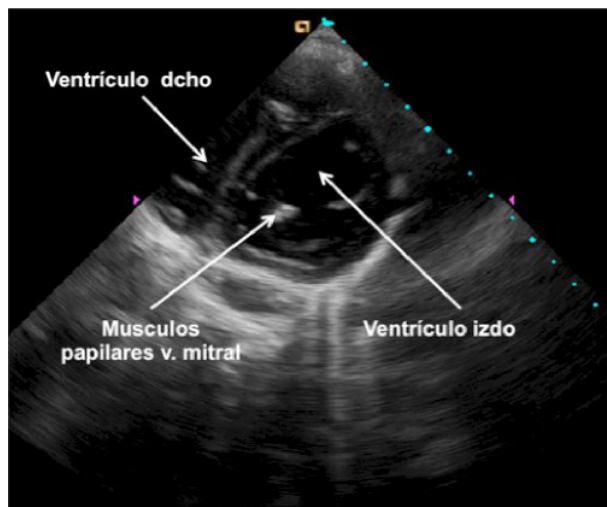
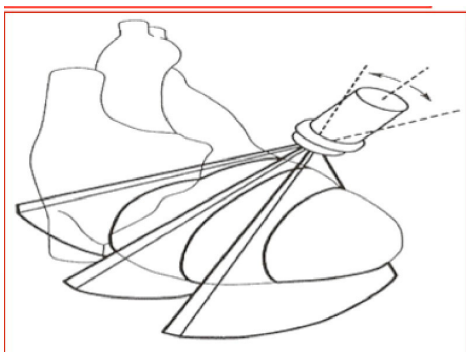
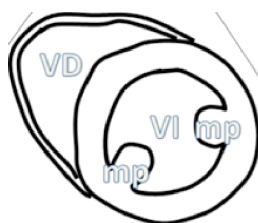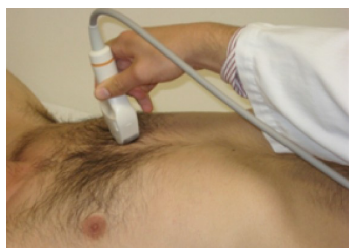Página 69 de 156

Figura 8-3. Vista paraesternal eje largo con la imagen en esquema y real que debemos obtener del corazón

VISTA PARAESTERNAL EJE CORTO

Una vez conseguida una adecuada visión del corazón en la proyección paraesternal eje largo, con la sonda en la misma posición, la giramos 90° en sentido horario de forma que el marcador apuntará hacia la cadera derecha del paciente. Se consigue así un plano perpendicular al paraesternal eje largo.

En la figura 8-4 se esquematiza la vista paraesternal eje corto. En este eje se corta de forma transversal la válvula mitral. Además, inclinando el transductor hacia el hombro derecho se puede ver la válvula aórtica e inclinandolo hacia la cadera izquierda se puede ver el ápex cardiaco. Esta proyección se utiliza en cardiología para valorar las alteraciones segmentarias de la contractilidad, ya que en este corte podemos visualizar todas las paredes del ventrículo izquierdo. En ecocardiografía básica, nos puede ser útil para la valoración “visual o subjetiva” de la fracción de eyección.



 NIT: 892115010-5 COD: 4465000286	MANUAL DE ECOGRAFIA	Código: DT-ID-MA-04
		Versión: 1.0
		Vigencia: 15/03/2023
		Página 70 de 156

APOYO DIAGNOSTICO Y COMPLEMENTACION TERAPEUTICA
SUBPROCESO DE IMÁGENES DIAGNOSTICAS

Figura 8-4. Vista paraesternal eje corto con la imagen en esquema y real que debemos obtener del corazón

Vista apical cuatro cámaras

En esta vista se valoran, como su propio nombre indica, las cuatro cámaras del corazón colocando la sonda en el ápex (figura 8-5). Para ello podemos partir de la sonda orientada en el eje paraesternal corto (figura 8-4) y deslizarla por el espacio intercostal (generalmente 5º espacio intercostal).

Otra posibilidad es palpar la zona de máximo impulso cardíaco (ápex) y colocar directamente la sonda en ese punto o simplemente colocarla por debajo de la mamila izquierda.

El marcador de la sonda debe estar orientado a la derecha del paciente. Muchas veces, para conseguir una mejor visualización del corazón es conveniente colocar al paciente en decúbito lateral izquierdo.

Si rotamos el transductor 90º en sentido antihorario aparecerán solamente las cámaras izquierdas. Esta proyección se llama apical dos cámaras y es importante para la valoración de la pared anterior e inferior del VI.

En el plano apical cuatro cámaras se visualizan las cuatro cavidades cardíacas y las válvulas aurículo-ventriculares. A la derecha de la pantalla se encuentran las cámaras izquierdas y a la izquierda las cámaras derechas.

Es la vista de elección para comparar el tamaño de ambos ventrículos y descartar la presencia de disfunción y/o dilatación del VI y el VD. Lateral a la aurícula izquierda se encuentra la aorta torácica descendente con forma circular



NIT: 892115010-5
COD: 4465000286

MANUAL DE ECOGRAFIA

Código: DT-ID-MA-04

Versión: 1.0

Vigencia: 15/03/2023

APOYO DIAGNOSTICO Y COMPLEMENTACION TERAPEUTICA SUBPROCESO DE IMÁGENES DIAGNOSTICAS

Página 71 de 156

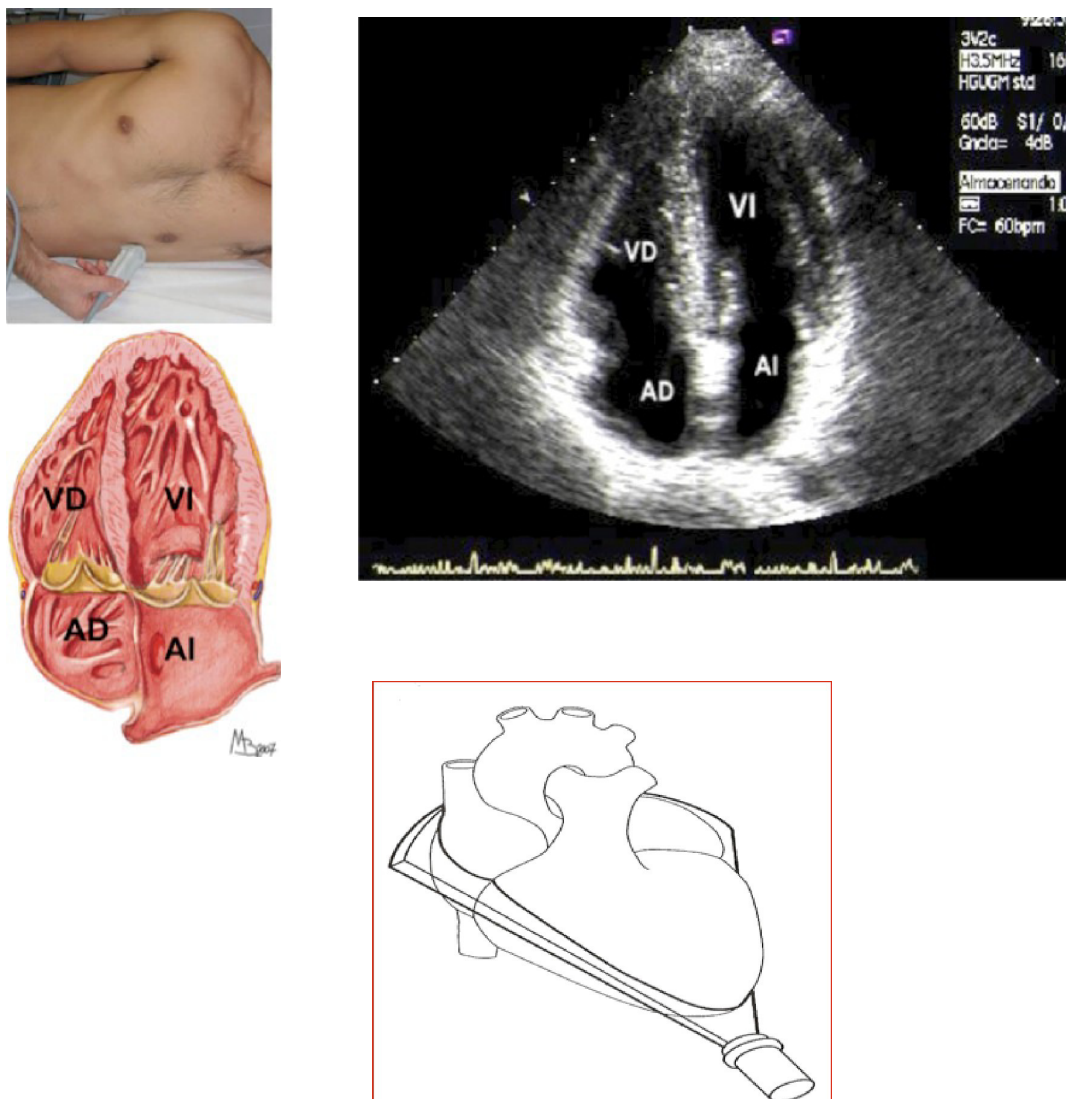


Figura 8-5. Vista apical cuatro cámaras con la imagen en esquema y real que debemos obtener del corazón. Siempre que sea posible es mejor colocar al paciente en decúbito lateral izquierdo (VD= ventrículo derecho; VI= ventrículo izquierdo; AD= aurícula derecha; AI=aurícula izquierda)



NIT: 892115010-5
COD: 4465000286

MANUAL DE ECOGRAFIA

Código: DT-ID-MA-04

Versión: 1.0

Vigencia: 15/03/2023

APOYO DIAGNOSTICO Y COMPLEMENTACION TERAPEUTICA SUBPROCESO DE IMÁGENES DIAGNOSTICAS

Página 72 de 156

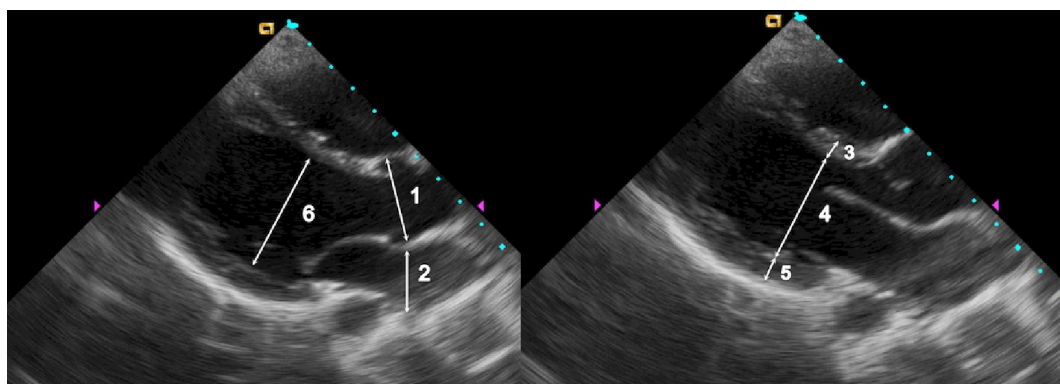
UTILIDAD DE LA ECOCARDIOGRAFÍA BÁSICA

VALORACIÓN DEL TAMAÑO DE LAS CAVIDADES CARDIACAS

En cada plano se realizar medidas estandarizadas de las cámaras cardiacas. (Figura 8-6) Es importante realizarlas siempre de forma perpendicular al eje principal de un vaso o cámara.

En el plano paraesternal eje largo es posible medir:

- Raíz aórtica: perpendicular a la válvula aórtica, se mide al principio de la sístole ventricular, con las valvas abiertas.
- Aurícula izquierda: perpendicular a la válvula mitral, se mide al final de la sístole ventricular (diástole auricular), cuando su volumen es mayor (la válvula mitral está cerrada y la válvula aórtica abierta). El diámetro de la aurícula izquierda es patológico cuando supera los 40 mm (figura 8-7).
- Espesores parietales: en este plano es posible medir los espesores del septo interventricular anterior (en el que podemos valorar la presencia de hipertrofia del VI y de la pared posterior, denominada actualmente inferolateral). Siempre se mide en diástole (válvula mitral abierta y aórtica cerrada). Existe hipertrofia ventricular cuando el septo o tabique interventricular anterior mide más de 10
- Diámetro telediastólico del ventrículo izquierdo: desde el septo interventricular hasta la pared inferolateral. Se mide en la telediástole, en una posición medioventricular, siempre paralelo a la válvula mitral (que debe tener apertura máxima).





NIT:892115010-5
COD: 4465000286

MANUAL DE ECOGRAFIA

Código: DT-ID-MA-04

Versión: 1.0

Vigencia: 15/03/2023

APOYO DIAGNOSTICO Y COMPLEMENTACION TERAPEUTICA SUBPROCESO DE IMÁGENES DIAGNOSTICAS

Página 73 de 156

Figura 8-6. Referencia de medidas estandarizadas en el plano paraesternal eje largo. 1. Raíz aórtica. 2. Diámetro de aurícula izquierda. 3. Tabique interventricular. 4. Diámetro telediastólico del ventrículo izquierdo. 5. Pared posterior (o inferolateral). 6. Diámetro telesistólico del ventrículo izquierdo.

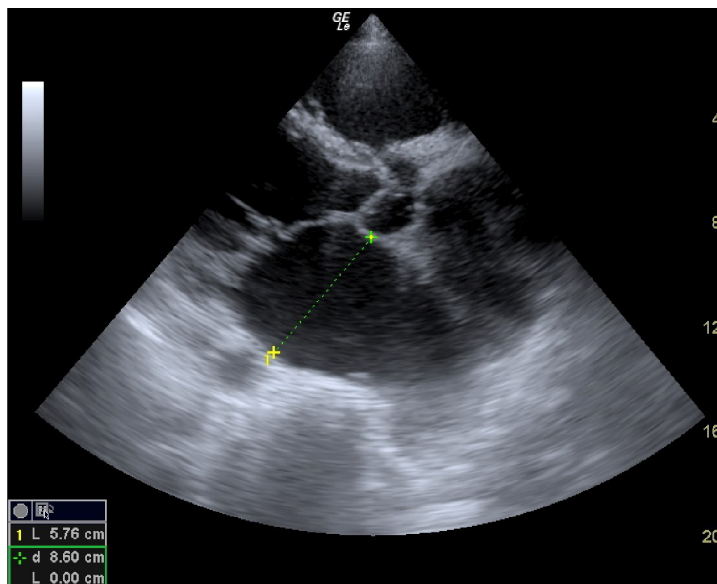
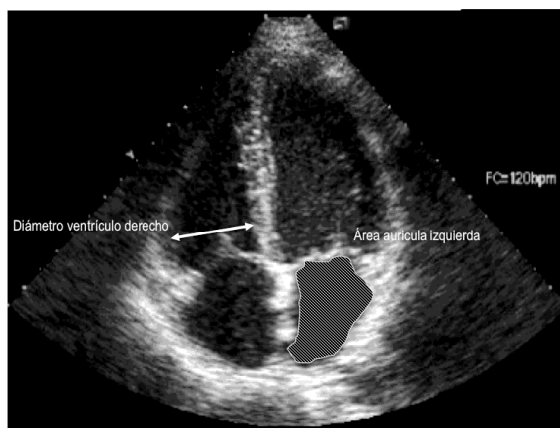


Figura 8-7. Importante dilatación de la aurícula izquierda en paciente con valvulopatía mitral

En el **plano apical cuatro cámaras** podremos determinar las siguientes medidas (figura 8-8):

Área de la aurícula izquierda

Tamaño y función del ventrículo derecho. Para medir los diámetros del VD trazamos una línea desde la cara interna de la pared libre de VD hasta la cara interna del septo interventricular paralela a la válvula tricúspide. Estos diámetros se pueden obtener en las porciones más basales (cerca de la válvula tricúspide) o desde la porción medial (en la región medioventricular).





NIT:892115010-5
COD: 4465000286

MANUAL DE ECOGRAFIA

Código: DT-ID-MA-04

Versión: 1.0

Vigencia: 15/03/2023

APOYO DIAGNOSTICO Y COMPLEMENTACION TERAPEUTICA SUBPROCESO DE IMÁGENES DIAGNOSTICAS

Página 74 de 156

Tabla 8-1: Valores ecocardiográficos normales de referencia

Medidas de referencia		MUJER				HOMBRE			
Paraesternal eje largo									
		Normal	Leve	Moderado	Severo	Normal	Leve	Moderado	Severo
Diámetro telediastólico de VI (mm)		39-53	54-57	58-61	≥ 62	42-59	60-63	64-68	≥ 69
Tabique interventricular (mm)		6-9	10-12	13-15	≥ 16	6-10	11-13	14-16	≥17
FEVI (%)		≥ 55	45-54	30-44	<30	≥ 55	45-54	30-44	<30
Diámetro (mm)	AI	27-40	41-45	45-50	≥50	30-40	41-46	47-52	≥55
Diámetro (eje menor)(mm)	AD	29-45	46-50	51-54	≥55	29-45	46-50	51-54	≥55
Diámetro de la raíz aórtica (sinusal)(mm)		< 39				<39			
Eje apical cuatro cámaras									
Diámetro (basal)(mm)	VD	20-28	29-33	34-38	≥39	20-28	29-33	34-38	≥39
Diámetro (medio)(mm)	VD	27-33	34-37	38-41	≥42	27-33	34-37	38-41	≥42
Área AI (cm²)		≤ 20	20-30	30-40	≥40	≤ 20	20-30	30-40	≥40

DETECCIÓN DE DERRAME PERICÁRDICO

El pericardio es un denso saco fibroso que rodea completamente el corazón y algunos centímetros de la aorta y de la arteria pulmonar. La capa parietal es altamente ecogénica (brillante) y se visualiza muy bien en el ecocardiograma. El derrame pericárdico se caracteriza por la acumulación de líquido entre las dos capas pericárdicas que en ecografía se aprecia de color oscuro-negro (anecoica). Como la capa visceral no se ve, el derrame pericárdico constituye una zona libre de ecos que separa la capa parietal del miocardio (figura 8-9). Para establecer el diagnóstico de derrame pericárdico es necesario que exista separación entre el pericardio y la pared ventricular tanto en sístole como en diástole. Cuando la separación es sólo sistólica no se puede asegurar la presencia de derrame.



NIT: 892115010-5
COD: 4465000286

MANUAL DE ECOGRAFIA

Código: DT-ID-MA-04

Versión: 1.0

Vigencia: 15/03/2023

APOYO DIAGNOSTICO Y COMPLEMENTACION TERAPEUTICA SUBPROCESO DE IMÁGENES DIAGNOSTICAS

Página 75 de 156

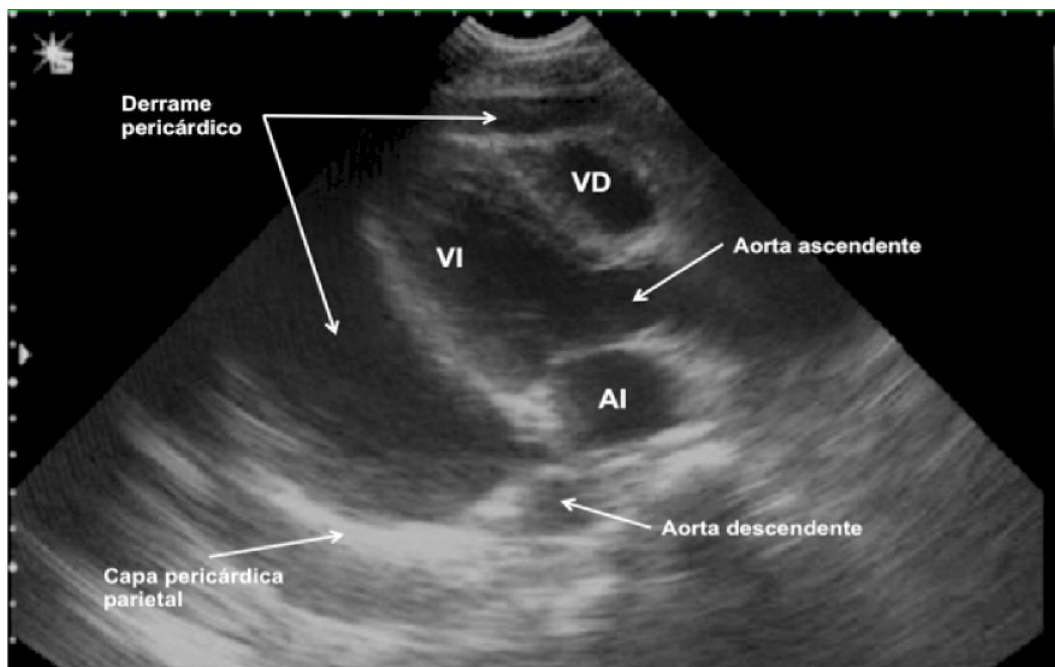


Figura 8-9. Vista paraesternal eje largo en paciente con derrame pericárdico masivo. VI = ventrículo izquierdo; VD = ventrículo derecho; AI = aurícula izquierda

Si el líquido pericárdico contiene pus, sangre, fibrina o células tumorales puede ser menos anecoico (más gris). Cuando el derrame pericárdico es pequeño suele localizarse preferentemente en la cara posterior e inferior del ventrículo izquierdo y a medida que aumenta se extiende hacia el ápex y pared anterior del ventrículo derecho. Si el derrame es masivo, rodea todo el corazón, por lo que hablamos entonces de derrame pericárdico global. La cuantificación del derrame pericárdico no es fácil, ya que su distribución puede no ser uniforme. Tenemos que medirlo siempre en diástole, considerándose leve si es menor de 10 mm, moderado entre 10-20 mm y severo si la separación del pericardio a las paredes del corazón es mayor de 20 mm.

No toda zona libre de ecos por detrás de la pared del corazón indica la existencia de derrame pericárdico. Es necesario realizar un diagnóstico diferencial con otros procesos que pueden originar imágenes similares, principalmente con el derrame pleural izquierdo que aparece como una zona libre de ecos por detrás del corazón. Su diferenciación con el derrame pericárdico se establece, como ya se comentó previamente, por la posición de la aorta torácica



NIT: 892115010-5
COD: 4465000286

MANUAL DE ECOGRAFIA

Código: DT-ID-MA-04

Versión: 1.0

Vigencia: 15/03/2023

APOYO DIAGNOSTICO Y COMPLEMENTACION TERAPEUTICA SUBPROCESO DE IMÁGENES DIAGNOSTICAS

Página 76 de 156

que aparecerá pegada a la cara posterior del corazón en caso de derrame pleural y separada por el líquido en el caso de derrame pericárdico (figura 8-10).

También es importante diferenciar la grasa pericárdica anterior, que se aprecia en muchos individuos y que puede ser hipoeecogénica. Para el diagnóstico diferencial hay que tener en cuenta que la grasa pericárdica ocupa sólo la zona más anterior del corazón y que no presenta variaciones en su tamaño coincidiendo con la sístole o la diástole cardíaca.

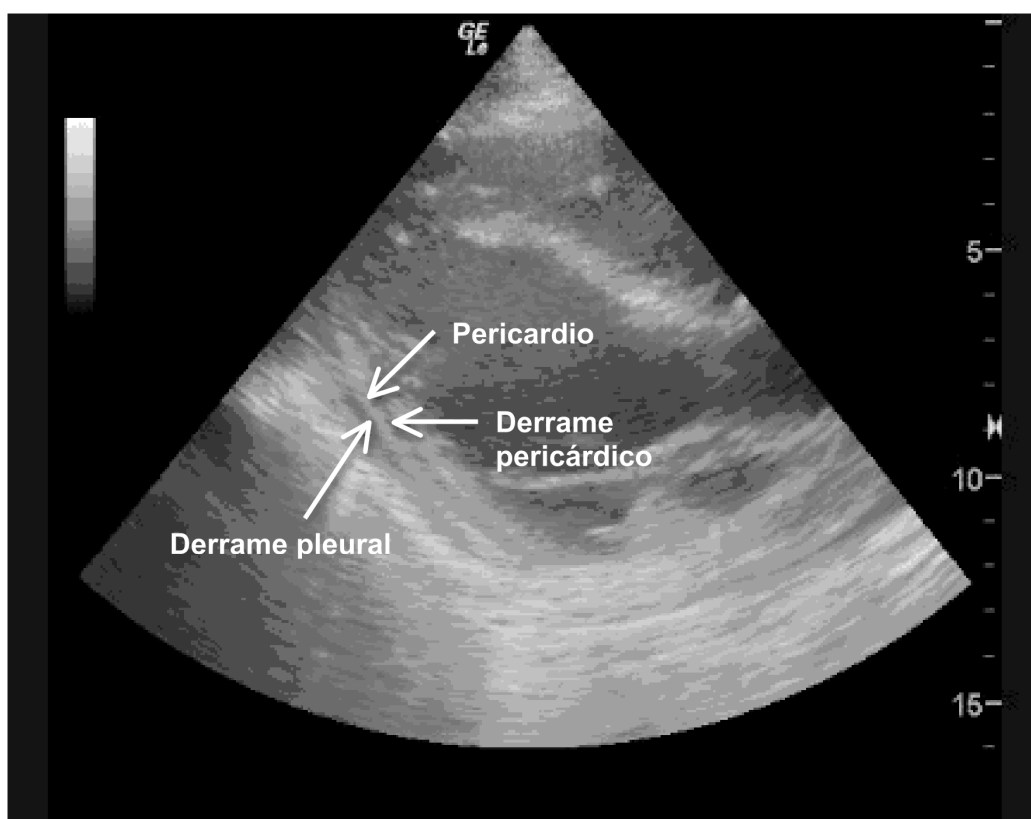


Figura 8-10. Plano paraesternal longitudinal en el que se visualiza una doble línea anecoica correspondiente a derrame pleural y pericárdico leve



NIT: 892115010-5
COD: 4465000286

MANUAL DE ECOGRAFIA

Código: DT-ID-MA-04

Versión: 1.0

Vigencia: 15/03/2023

APOYO DIAGNOSTICO Y COMPLEMENTACION TERAPEUTICA SUBPROCESO DE IMÁGENES DIAGNOSTICAS

Página 77 de 156

TAPONAMIENTO CARDIACO

El taponamiento cardiaco puede definirse como la compresión del corazón causada por la acumulación de líquido en el pericardio. Se aprecia en diástole porque al aumentar el volumen de los ventrículos, se produce un compromiso de espacio dentro del saco pericárdico. Esta compresión no depende muchas veces de la cantidad de líquido acumulada sino de la velocidad de su instauración.

Es muy importante tener en cuenta que en el diagnóstico de taponamiento cardiaco son fundamentales las manifestaciones clínicas y hemodinámicas del

paciente. Si en un enfermo con hipotensión, tonos cardiacos apagados en la auscultación y aumento de la presión venosa yugular, detectamos en nuestra ecocardiografía básica un derrame pericárdico significativo será muy probable que el paciente esté taponado, independientemente de los hallazgos ecocardiográficos que obtengamos. Los signos ecocardiográficos básicos de taponamiento cardiaco son (figura 8-11):

- Compresión de la aurícula y ventrículo derecho en telediástole.
- Dilatación de la vena cava inferior (diámetro > 20 mm) sin colapso o con colapsabilidad inferior al 50% de su diámetro durante la inspiración.
- Bamboleo cardiaco en caso de derrame pericárdico severo.

El taponamiento cardiaco comienza en las cavidades derechas porque su presión media es inferior a las izquierdas, de forma que la compresión de cavidades derechas en diástole es el signo más sensible, pero el menos específico, para el diagnóstico de taponamiento.

Hay otros signos ecocardiográficos de taponamiento, pero no es fundamental detectarlos cuando realizamos una ecocardiografía básica. Sin embargo, cabe destacar que la dilatación de la vena cava inferior sin que se aprecie colapso inspiratorio (como veremos en el capítulo 7), está directamente relacionado con un aumento de la presión venosa central. Este signo está casi siempre presente en caso de taponamiento cardiaco a excepción de pacientes deshidratados por el mal uso de diuréticos al realizar un diagnóstico inicial erróneo en pacientes oligoanúricos.



NIT:892115010-5
COD: 4465000286

MANUAL DE ECOGRAFIA

Código: DT-ID-MA-04

Versión: 1.0

Vigencia: 15/03/2023

APOYO DIAGNOSTICO Y COMPLEMENTACION TERAPEUTICA SUBPROCESO DE IMÁGENES DIAGNOSTICAS

Página 78 de 156

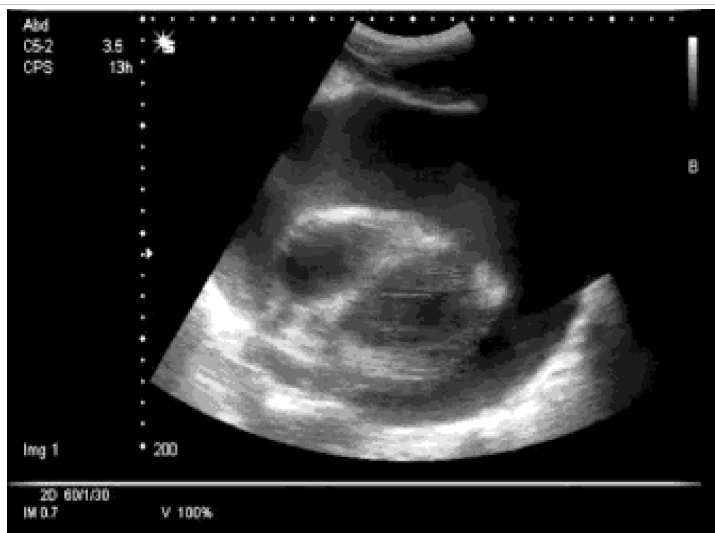

Figura 8-11. Plano subcostal con taponamiento cardíaco en paciente con derrame pericárdico severo y colapso del ventrículo derecho.

HEMOPERICARDIO

La detección de derrame pericárdico en el contexto de un paciente politraumatizado, especialmente si tiene heridas penetrantes en tórax o en abdomen superior, requiere vigilancia y tratamiento intensivos. El diagnóstico precoz de hemopericardio en estas circunstancias puede salvar la vida al paciente en caso de necesidad de toracotomía urgente.

VALORACIÓN DE LA FRACCIÓN DE EYECCIÓN

De forma reglada se puede cuantificar mediante ecocardiografía la fracción de eyección de diferentes maneras (variaciones del tamaño del ventrículo izquierdo en modo M, diferencias entre el volumen ventricular izquierdo en sístole y en diástole, etc). El “software” de los equipos ecocardiográficos facilita mucho los cálculos matemáticos. Sin embargo, estas mediciones requieren cierto tiempo del que muchas veces no disponemos en pacientes críticos.

Con un entrenamiento relativamente corto cualquier médico es capaz de hacer una estimación subjetiva de la fracción de eyección de un paciente sin necesidad de hacer mediciones complejas. Los “no cardiólogos” podemos estimar la fracción de eyección valorando el grado de contracción (estrechamiento) del ventrículo izquierdo en sístole. Desde el punto de vista clínico y para nuestra toma de decisiones nos basta discernir si el paciente tiene una fracción de eyección



NIT: 892115010-5
COD: 4465000286

MANUAL DE ECOGRAFIA

Código: DT-ID-MA-04

Versión: 1.0

Vigencia: 15/03/2023

APOYO DIAGNOSTICO Y COMPLEMENTACION TERAPEUTICA SUBPROCESO DE IMÁGENES DIAGNOSTICAS

Página 79 de 156

normal o ligeramente deprimida o si está moderada-severamente disminuida. En diversos estudios se ha demostrado que esta categorización subjetiva de la contractilidad cardiaca se relaciona de forma bastante fiable con la que puede hacer un cardiólogo después de una cuantificación reglada de la fracción de eyección (figura 8-12).

Si ante un paciente hipotenso detectamos aumento del tamaño de las cavidades cardiacas y mínima o escasa capacidad contráctil, podremos asumir que la hipotensión está relacionada con el bajo gasto cardiaco. Por el contrario, ante un paciente hipotenso en el que se objetiva una contractilidad hiperdinámica (taquicardia y buena contractilidad segmentaria y global) asociada a una disminución del calibre de la vena cava inferior con importante colapsabilidad durante la inspiración (ver capítulo 7), podremos asumir que el paciente tiene hipovolemia o un shock distributivo.

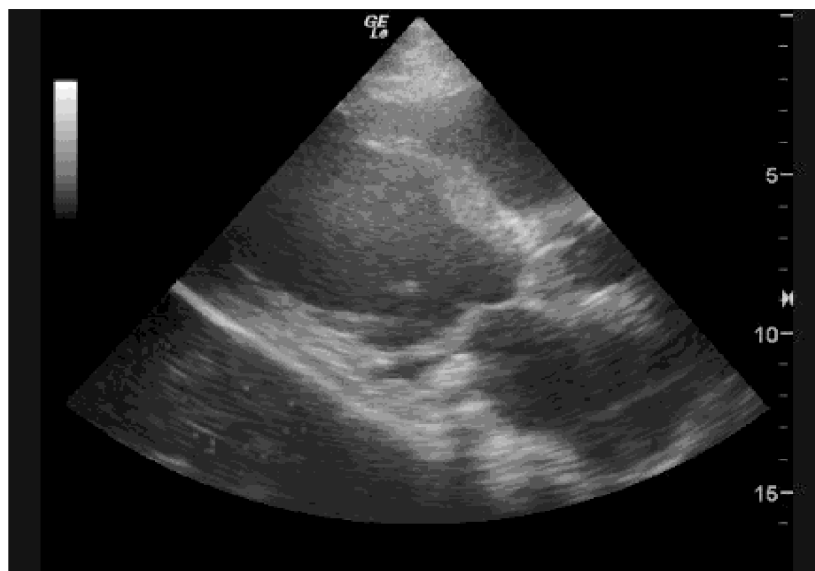


Figura 8-12. Plano paraesternal eje largo en paciente con miocardiopatía dilatada y disfunción sistólica severa del VI.



NIT: 892115010-5
COD: 4465000286

MANUAL DE ECOGRAFIA

Código: DT-ID-MA-04

Versión: 1.0

Vigencia: 15/03/2023

APOYO DIAGNOSTICO Y COMPLEMENTACION TERAPEUTICA SUBPROCESO DE IMÁGENES DIAGNOSTICAS

Página 80 de 156

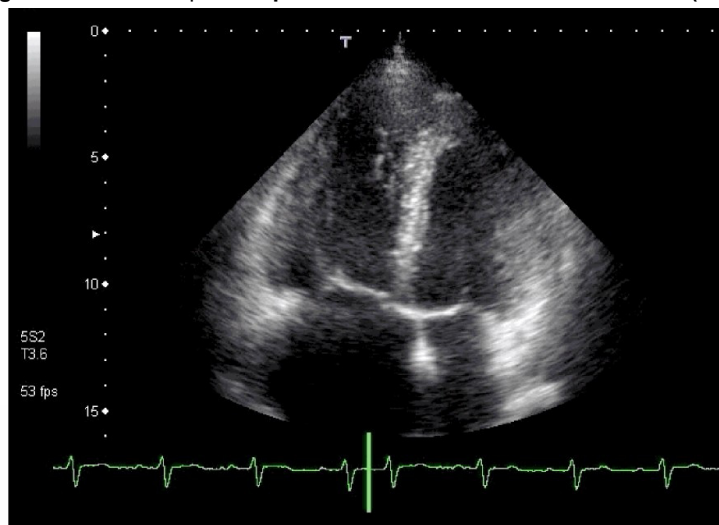
EMBOLIA DE PULMÓN

Los hallazgos ecocardiográficos no son lo suficientemente específicos para diagnosticar un tromboembolismo pulmonar (TEP). Por tanto, esta herramienta nunca podrá sustituir al TAC o a la gammagrafía de pulmón para establecer el diagnóstico definitivo. Cuando la presión en el ventrículo derecho aumenta, como sucede de forma aguda en el TEP, sus paredes se arquean de forma que su tamaño iguala o incluso supera el del ventrículo izquierdo. Una norma general es que el cociente entre el diámetro del ventrículo derecho y el izquierdo (VD/VI) debe ser menor de 0,7, aunque en general se considera significativo un cociente superior a 1 (figura 8-13). Por otra parte, un movimiento anormal del septo interventricular, que se dirija hacia el ventrículo izquierdo durante la diástole, es sugerente de aumento de la presión en ventrículo derecho. Un aumento del tamaño del ventrículo derecho junto con la presencia de un movimiento anormal del septo interventricular hacia el ventrículo izquierdo son signos muy sugerentes de hipertensión pulmonar.

En un paciente con sospecha embolia de pulmón e inestabilidad hemodinámica a veces no hay tiempo para confirmar el diagnóstico con otras pruebas (ej: TAC multicorte). En este contexto, si se detecta un ventrículo derecho dilatado e hipocontráctil, se debería plantear la trombolisis.

Otros hallazgos ecocardiográficos que sugieren hipertensión pulmonar son la dilatación de la aurícula derecha o la presencia de insuficiencia tricúspide moderada o severa mediante Doppler color (figura 8-14). Es preciso recalcar que la presencia de estos signos no es específica del TEP y puede estar presente en pacientes con EPOC, SAHS, infarto del ventrículo derecho ...etc.

Figura 8-13. Plano apical en paciente con TEP con dilatación del VD (cociente VD/VI > 1)





NIT: 892115010-5
COD: 4465000286

MANUAL DE ECOGRAFIA

Código: DT-ID-MA-04

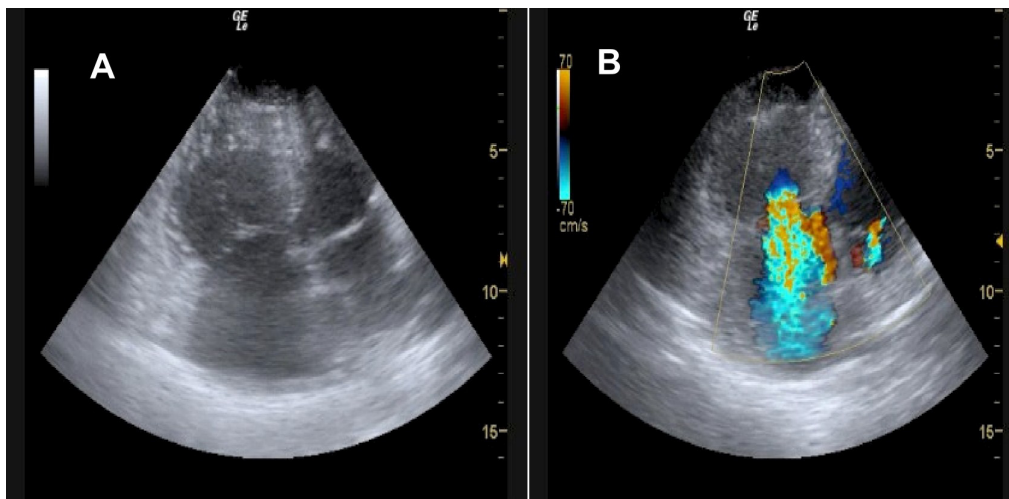
Versión: 1.0

Vigencia: 15/03/2023

APOYO DIAGNOSTICO Y COMPLEMENTACION TERAPEUTICA SUBPROCESO DE IMÁGENES DIAGNOSTICAS

Página 81 de 156

Figura 8-14. Plano apical en paciente con TEP. A.- Se objetiva dilatación de VD. B.- Insuficiencia tricúspide severa con doppler color



En este mismo contexto, ante alta sospecha clínica de embolia de pulmón, también puede ser muy útil la ecografía del sistema venoso de extremidades inferiores ya que más del 50% de los pacientes con embolia de pulmón tienen TVP detectable en ecografía, aunque no tengan clínica asociada a la misma. La detección de trombosis venosa profunda (TVP) (como veremos en el capítulo 10) confirmaría el diagnóstico de enfermedad tromboembólica.

ORIENTACIÓN DIAGNÓSTICA DE LAS VALVULOPATÍAS

La valoración de las valvulopatías en el contexto de la ecografía clínica básica tiene un carácter orientativo y debe interpretarse con mucha cautela. Es fundamental integrar todos los datos clínicos y electrocardiográficos para realizar una aproximación diagnóstica correcta. Para la estimación exacta de la función valvular se utiliza el Doppler continuo y pulsado, que están fuera de los objetivos de la ecografía clínica básica. La evaluación de las válvulas puede ser útil principalmente en la valoración de pacientes con soplos cardíacos y en situaciones de insuficiencia cardíaca aguda grave.

Estenosis mitral

La causa más frecuente de estenosis mitral es la valvulopatía reumática. Otras causas mucho menos frecuentes son la calcificación masiva del anillo mitral, las vegetaciones o la estenosis mitral congénita. El aspecto más importante es la valoración de la anatomía valvular. Los signos más característicos de estenosis mitral son (figura 8-15):



NIT: 892115010-5
COD: 4465000286

MANUAL DE ECOGRAFIA

Código: DT-ID-MA-04

Versión: 1.0

Vigencia: 15/03/2023

APOYO DIAGNOSTICO Y COMPLEMENTACION TERAPEUTICA SUBPROCESO DE IMÁGENES DIAGNOSTICAS

Página 82 de 156

- Apertura diastólica valvular en cúpula (morfología en “palo de Hockey”), característica de la valvulopatía reumática.
- Engrosamiento y calcificación de los velos y del anillo valvular.
- Reducción del grado de apertura.
- Repercusión funcional: dilatación de aurícula izquierda (AI), dilatación de cavidades derechas por hipertensión pulmonar secundaria.

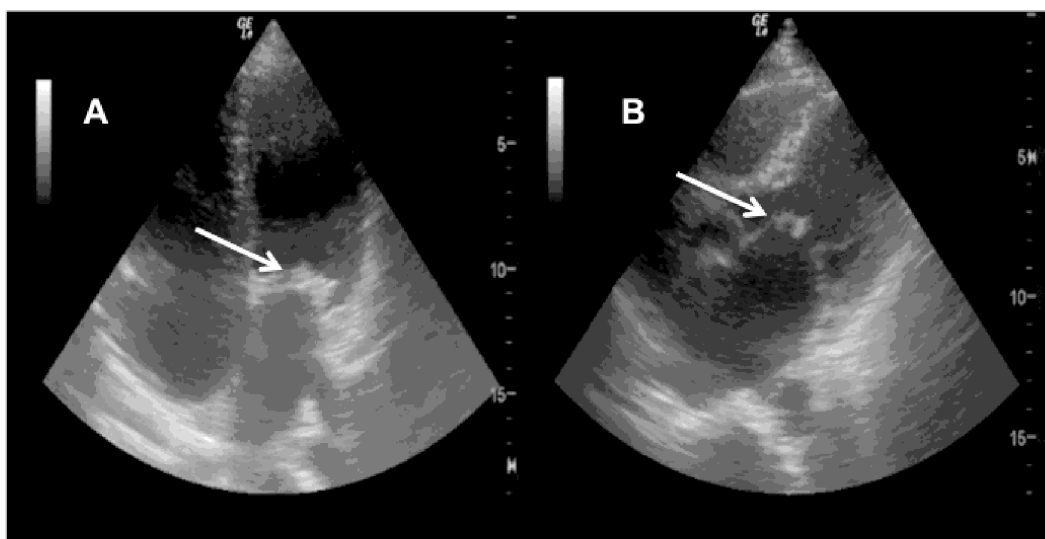


Figura 8-15. Estenosis mitral. A.- Engrosamiento y calcificación de los velos y el anillo mitral. B.- Apertura diastólica valvular en cúpula (morfología en “palo de Hockey”), característica de la valvulopatía reumática y dilatación severa de aurícula izquierda.

INSUFICIENCIA MITRAL

El diagnóstico se debe de establecer con doppler. El mejor plano para su estudio es el apical. Con doppler color se visualiza en la AI durante la sístole un flujo que se aleja del transductor (color azul) e incluso flujo turbulento (color amarillo) (figura 8-16). Si se compara el área del flujo que regurgita en relación con el área de la AI, la insuficiencia es severa si ocupa más del 40% de la AI (área color IM/área color AI > 0.4).

La IM también se define como severa cuando el área del color es > 8 cm². Con la valoración exclusiva de la insuficiencia mitral mediante doppler color se puede



NIT:892115010-5
COD: 4465000286

MANUAL DE ECOGRAFIA

Código: DT-ID-MA-04

Versión: 1.0

Vigencia: 15/03/2023

APOYO DIAGNOSTICO Y COMPLEMENTACION TERAPEUTICA SUBPROCESO DE IMÁGENES DIAGNOSTICAS

Página 83 de 156

infraestimar su gravedad. Por tanto, si no detectamos regurgitación significativa no se puede descartar insuficiencia mitral.

Desde el punto de vista funcional, la insuficiencia mitral crónica provoca dilatación y disfunción sistólica del VI.

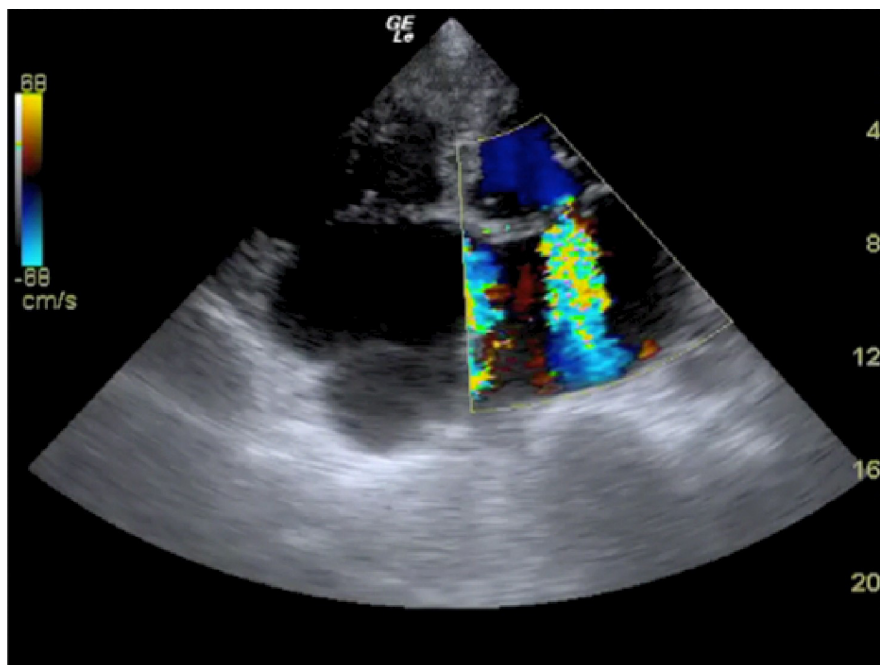


Figura 8-16. Imagen doppler color en paciente con valvulopatía mitral reumática (estenosis más insuficiencia). Obsérvese el “chorro” de color amarillo-azul de regurgitación mitral y la dilatación de ambas aurículas.

ESTENOSIS AÓRTICA

La causa más frecuente de estenosis aórtica es la calcificación por degeneración valvular y que se observa generalmente en individuos mayores de 60-70 años. En pacientes jóvenes la etiología más frecuente es la válvula bicúspide. Se debe de valorar en el plano paraesternal longitudinal. Los datos más característicos son (figura 8-17):

- Engrosamiento y calcificación valvular.
- Reducción de la movilidad.
- Repercusión funcional: hipertrofia VI moderada-severa.



NIT: 892115010-5
COD: 4465000286

MANUAL DE ECOGRAFIA

Código: DT-ID-MA-04

Versión: 1.0

Vigencia: 15/03/2023

APOYO DIAGNOSTICO Y COMPLEMENTACION TERAPEUTICA SUBPROCESO DE IMÁGENES DIAGNOSTICAS

Página 84 de 156

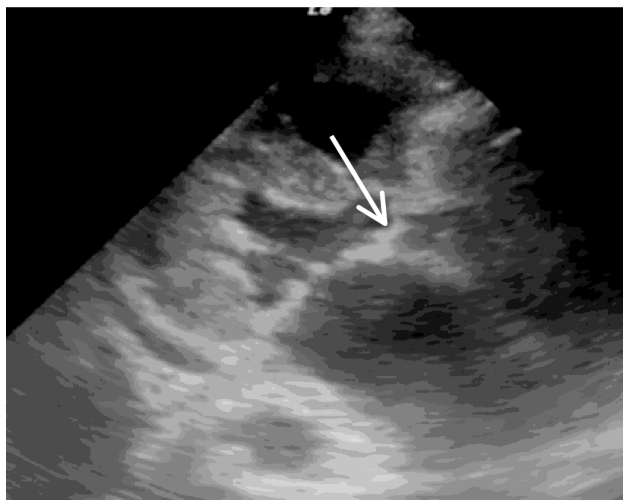


Figura 8-17. Plano paraesternal longitudinal en paciente con estenosis aórtica severa. Se objetiva engrosamiento y calcificación valvular (flecha), hipertrofia ventricular severa y mínimo derrame pericárdico.

INSUFICIENCIA AÓRTICA

En la insuficiencia aórtica existe un cierre inadecuado en diástole de las valvas que puede producirse por lesión estructural valvular o por dilatación de la aorta ascendente.

Para su valoración utilizaremos el doppler color en los planos paraesternal largo o apical 5 cámaras. Se debe observar un flujo de turbulento (amarillo) en el tracto de salida del VI durante la diástole (figura 8-18). Siempre que se sospeche insuficiencia aórtica se debe medir el diámetro de la raíz aórtica y la aorta ascendente con el objeto de descartar dilatación de las mismas. La repercusión funcional de la insuficiencia aórtica crónica consiste en la dilatación y disfunción sistólica del VI. La valoración del grado de insuficiencia aórtica es una de las tareas más complejas dentro de la ecocardiografía incluso para cardiólogos expertos.



NIT: 892115010-5
COD: 4465000286

MANUAL DE ECOGRAFIA

Código: DT-ID-MA-04

Versión: 1.0

Vigencia: 15/03/2023

APOYO DIAGNOSTICO Y COMPLEMENTACION TERAPEUTICA SUBPROCESO DE IMÁGENES DIAGNOSTICAS

Página 85 de 156

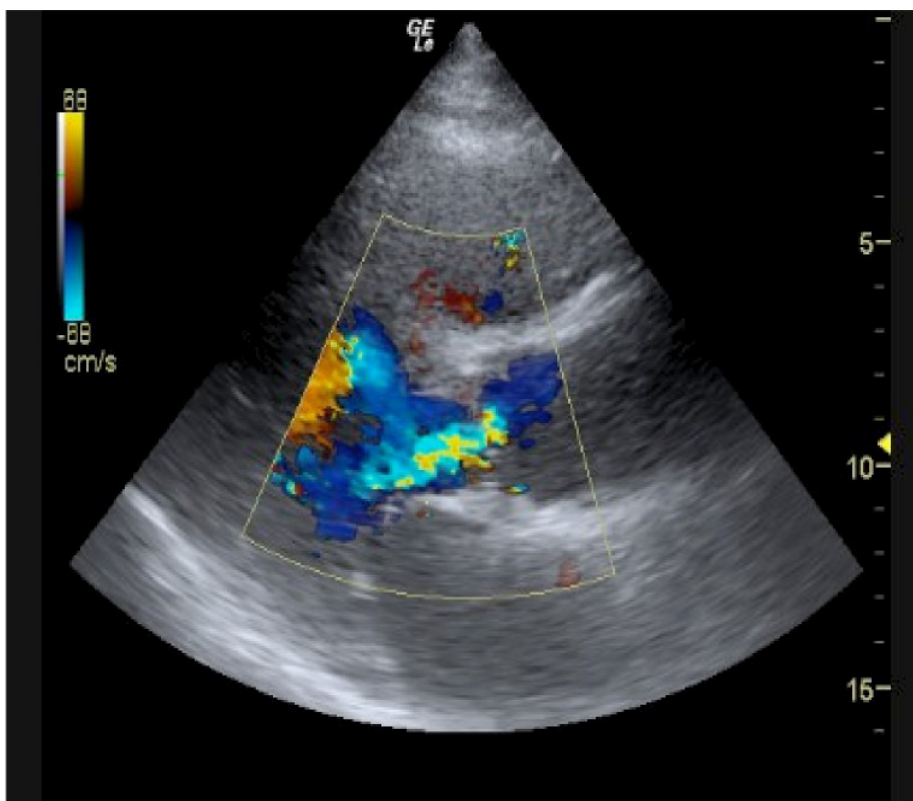


Figura 8-18. Plano paraesternal eje largo en paciente con insuficiencia aórtica severa.

VALORACIÓN DE LA ACTIVIDAD CARDIACA EN UNA PARADA.

La utilización de la ecocardiografía dentro de las maniobras de reanimación cardiopulmonar avanzada, en contra de lo que pueda parecer, tiene una gran aplicabilidad clínica. La presencia de una parada cardíaca “mecánica”, esto es, la ausencia total de actividad contráctil del corazón, indica que la posibilidad de supervivencia del paciente es prácticamente nula. La mejor forma de comprobar la ausencia completa de actividad cardíaca es hacer ecocardiograma en modo M (figura 8-19). Las publicaciones demuestran que, en pacientes con ausencia de contractilidad evaluada con ecografía, independientemente del ritmo que demuestre el monitor ECG, podría indicarse el cese de maniobras de reanimación cardiopulmonar.



NIT: 892115010-5
COD: 4465000286

MANUAL DE ECOGRAFIA

Código: DT-ID-MA-04

Versión: 1.0

Vigencia: 15/03/2023

APOYO DIAGNOSTICO Y COMPLEMENTACION TERAPEUTICA SUBPROCESO DE IMÁGENES DIAGNOSTICAS

Página 86 de 156

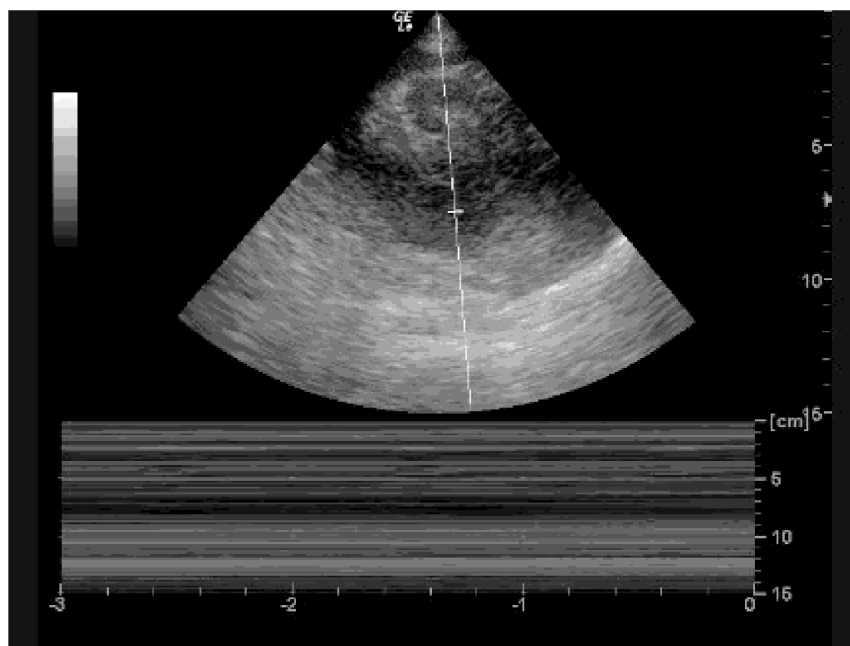


Figura 8-19. Ecocardiografía en **modo M** en paciente en parada cardíaca secundaria a rotura cardíaca. En el **registro en modo M** es evidente la ausencia completa de actividad mecánica.

“TOP FIVE” DE LA ECOCARDIOGRAFÍA CLÍNICA BÁSICA.

Aunque existen muchas circunstancias clínicas donde la ecocardiografía tiene utilidad en manos expertas, existen situaciones comunes (“top five”) que se pueden considerar prototipos de circunstancias o situaciones clínicas en donde un médico con cierta formación ecocardiográfica, puede orientar mejor el diagnóstico y tratamiento de los enfermos. Estas situaciones clínicas son las siguientes:

Hipertensión. La valoración de la hipertrofia ventricular izquierda tiene importancia pronóstica y terapéutica en los pacientes hipertensos. Los criterios electrocardiográficos de hipertrofia ventricular izquierda sólo tienen una sensibilidad del 7-35% para la hipertrofia moderada y del 10-50% para la hipertrofia severa. La hipertrofia ventricular se valora mucho mediante la ecocardiografía que con el ECG. La presencia de hipertrofia ventricular



NIT: 892115010-5
COD: 4465000286

MANUAL DE ECOGRAFIA

Código: DT-ID-MA-04

Versión: 1.0

Vigencia: 15/03/2023

APOYO DIAGNOSTICO Y COMPLEMENTACION TERAPEUTICA SUBPROCESO DE IMÁGENES DIAGNOSTICAS

Página 87 de 156

tiene importancia clínica ya que se asocia con un aumento significativo de riesgo de insuficiencia cardíaca, arritmias ventriculares, muerte por cardiopatía isquémica, deterioro de la función sistólica, muerte súbita y accidente cerebrovascular. Desde el punto de vista terapéutico, los fármacos más eficaces para disminuir la hipertrofia ventricular son los

bloqueantes de los receptores de la angiotensina, los inhibidores de la encima convertidora de la angiotensina y los antagonistas del calcio.

Sospecha clínica de insuficiencia cardíaca. La valoración elemental de la función ventricular izquierda permite diferenciar a los pacientes con insuficiencia cardíaca y fracción de eyección deprimida de los que tienen una función sistólica conservada. Esta diferenciación tiene importancia desde el punto de vista diagnóstico, terapéutico y pronóstico. En los pacientes ancianos con disnea o insuficiencia respiratoria muchas veces resulta complicado establecer con certeza el diagnóstico de insuficiencia cardíaca basándonos exclusivamente en la clínica (síntomas y signos físicos). La mayoría de ellos tienen la fracción de eyección conservada, pero la detección de dilatación de la aurícula izquierda o de hipertrofia ventricular apoyan el diagnóstico de insuficiencia cardíaca.

Cardiomegalia radiológica. En los pacientes con cardiomegalia en la radiografía de tórax la ecocardiografía básica permite fácilmente valorar la existencia de derrame pericárdico y/o dilatación de cavidades cardíacas.

Paciente con soplo. La ecocardiografía básica permite la valoración inicial de una posible valvulopatía mitral o aórtica. No obstante, es preciso aclarar que la valoración de una sospecha de valvulopatía es posiblemente el campo de la ecocardiografía que precise mayor adiestramiento y generalmente son necesarios periodos de formación prolongados. Por ese motivo, nuestros hallazgos deben interpretarse con mucha cautela y, especialmente en estas circunstancias, deberían ser corroborados por personal con experiencia. No obstante, la integración de aspectos clínicos a nuestros hallazgos ecocardiográficos puede facilitar mucho las cosas.

Valoración del enfermo con alteraciones electrocardiográficas. El bloqueo de rama izquierda es un hallazgo relativamente frecuente, 2,3% y 5,7% en individuos mayores de 75 y de 80 años, respectivamente. Esta alteración electrocardiográfica casi siempre se asocia a cardiopatía evolucionada subyacente, generalmente isquémica y/o hipertensiva. Por tanto, ante todo paciente mayor de 65 años en el



NIT: 892115010-5
COD: 4465000286

MANUAL DE ECOGRAFIA

Código: DT-ID-MA-04

Versión: 1.0

Vigencia: 15/03/2023

APOYO DIAGNOSTICO Y COMPLEMENTACION TERAPEUTICA SUBPROCESO DE IMÁGENES DIAGNOSTICAS

Página 88 de 156

que se detecte bloqueo de rama izquierda en el ECG es conveniente realizar un estudio ecocardiográfico. La ecocardiografía básica en este contexto puede servir de cribado antes de la realización de un estudio reglado.

VENA CAVA INFERIOR

Una de las diferencias fundamentales entre venas y arterias es la alta distensibilidad de las primeras. Por ese motivo, las presiones intra y/o extravasculares pueden modificar considerablemente el diámetro de las mismas. Así, por ejemplo, una presión externa sobre la piel circundante puede perfectamente colapsar venas periféricas (como veremos en el capítulo 10).

En el caso concreto de la vena cava inferior (VCI), durante la inspiración aumenta la presión negativa intratorácica que se traduce en una presión negativa intraluminal que favorece el retorno venoso al corazón. Esto provoca una disminución del calibre de la VCI durante una inspiración normal, mientras que en espiración el calibre es mayor (retorna a su valor normal). La medición del calibre de la VCI y su modificación durante la inspiración pueden sernos realmente útiles, ya que se relaciona directamente con la volemia, los datos hemodinámicos del ventrículo derecho y la presión intratorácica.

Anatomía

La VCI recoge la sangre de todas las estructuras inferiores al diafragma y la conduce a la aurícula derecha. Sube por la región posterior del abdomen por delante de la columna vertebral, al lado y a la derecha de la aorta abdominal y por detrás del hígado (figura 9-1). Son tributarias de la VCI las venas ilíacas, venas lumbares, vena testicular u ovárica derecha, venas renales, venas frénicas inferiores y las venas hepáticas.



NIT: 892115010-5
COD: 4465000286

MANUAL DE ECOGRAFIA

Código: DT-ID-MA-04

Versión: 1.0

Vigencia: 15/03/2023

APOYO DIAGNOSTICO Y COMPLEMENTACION TERAPEUTICA SUBPROCESO DE IMÁGENES DIAGNOSTICAS

Página 89 de 156

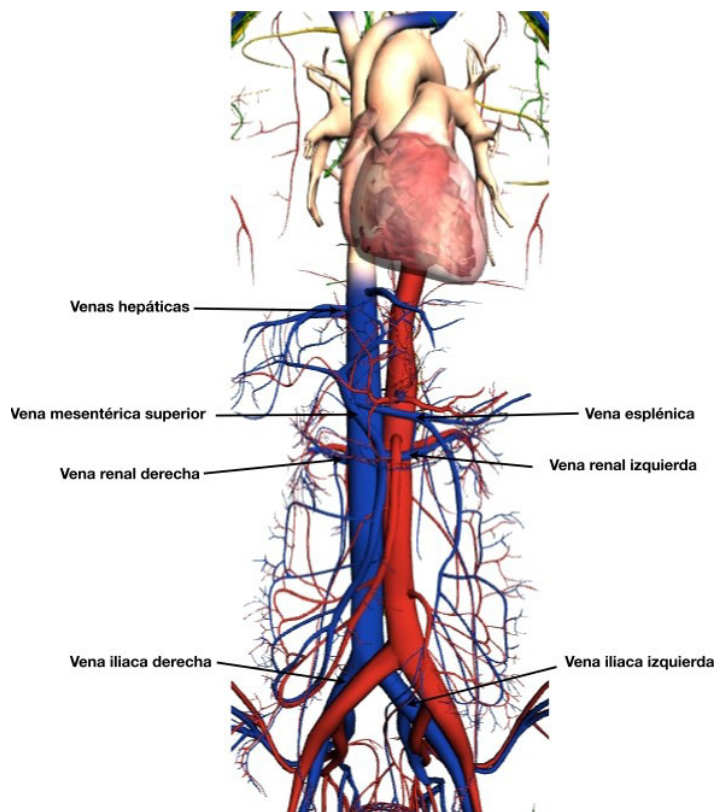


Figura 9-1. Recorrido abdominal de la vena cava inferior. Desemboca en la aurícula derecha nada más atravesar el diafragma.

Técnica

Para visualizar ecográficamente la VCI utilizaremos una **sonda convex de baja frecuencia (3,5-5 MHz)**, la que generalmente utilizamos para ver la mayoría de los órganos abdominales.

Primero deberemos localizar la VCI. Para ello, la mejor manera es partir de la imagen de la aorta y cava en corte transversal y pasar a longitudinal. El transductor deberá colocarse con el marcador hacia la cabeza del paciente y discretamente angulado para poder visualizar el trayecto de la VCI y su entrada en la aurícula derecha (figura 9-2).



NIT: 892115010-5
COD: 4465000286

MANUAL DE ECOGRAFIA

Código: DT-ID-MA-04

Versión: 1.0

Vigencia: 15/03/2023

APOYO DIAGNOSTICO Y COMPLEMENTACION TERAPEUTICA SUBPROCESO DE IMÁGENES DIAGNOSTICAS

Página 90 de 156

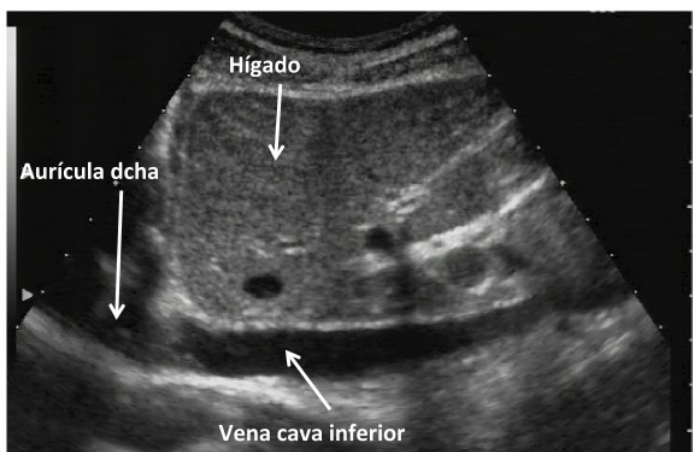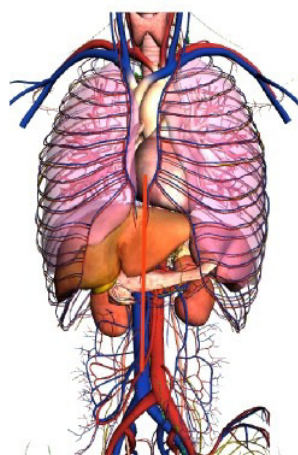

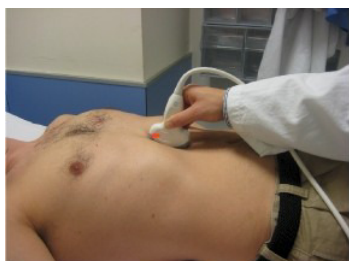
Figura 9-2. Corte longitudinal de la VCI en abdomen superior y a nivel de su desembocadura en aurícula derecha.

Justo en el punto de la desembocadura de la VCI en la aurícula derecha desembocadura, deberemos medir 2 cm hacia porción distal y allí trazar la línea para obtención del modo M en perpendicular al eje mayor de la VCI. En el trazado obtenido mediremos el diámetro máximo espiratorio (VCI e) y el mínimo inspiratorio (VCI i) en un ciclo respiratorio normal de 1 segundo de duración (figura 9-3). El índice cava (IC) se calcula mediante la siguiente fórmula

$IC = \frac{VCI\ i}{VCI\ e} \times 100\%$

Así, por ejemplo, si el VCI e es 1,2 cm y el VCI i es 0,8 cm, su IC sería 66,7%, lo que significa que el grado de "colapsabilidad" de su VCI es del 66,7% aproximadamente.



NIT: 892115010-5
COD: 4465000286

MANUAL DE ECOGRAFIA

Código: DT-ID-MA-04

Versión: 1.0

Vigencia: 15/03/2023

APOYO DIAGNOSTICO Y COMPLEMENTACION TERAPEUTICA SUBPROCESO DE IMÁGENES DIAGNOSTICAS

Página 91 de 156

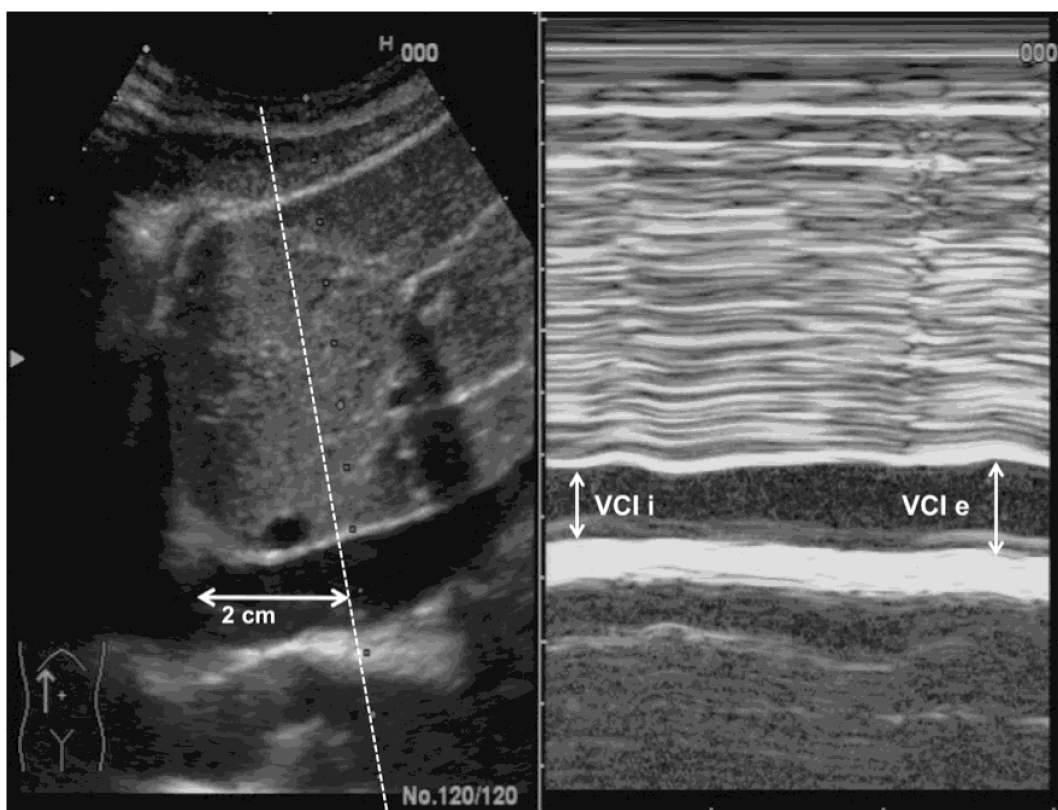


Figura 9-3. Medición del diámetro inspiratorio (VCI i) y espiratorio (VCI e) de la VCI a 2 cm de su desembocadura en aurícula derecha

Utilidad de las mediciones de la vena cava inferior

Ya hemos comentado anteriormente que el calibre de la VCI y su modificación durante la inspiración se relaciona directamente con la volemia, los datos hemodinámicos del ventrículo derecho y la presión intratorácica. En diversos estudios se ha demostrado que en pacientes con depleción de volumen el diámetro de la VCI está disminuido y su grado de colapsabilidad (índice cava) está aumentado con respecto a los pacientes normovolémicos o con aumento del volumen intravascular. Por tanto, hay una relación directa entre la medida de la VCI y el índice cava con la presión venosa central con un grado de exactitud o fiabilidad del 80-90%



NIT: 892115010-5
COD: 4465000286

MANUAL DE ECOGRAFIA

Código: DT-ID-MA-04

Versión: 1.0

Vigencia: 15/03/2023

APOYO DIAGNOSTICO Y COMPLEMENTACION TERAPEUTICA SUBPROCESO DE IMÁGENES DIAGNOSTICAS

Página 92 de 156

VENA YUGULAR INTERNA Y ESTIMACIÓN ECOGRÁFICA DE LA PRESIÓN VENOSA CENTRAL

La **valoración de las pulsaciones de la vena yugular interna** constituye una de las herramientas clásicas utilizadas en la exploración física para estimar la presión venosa central y sirve para determinar de forma indirecta la volemia del paciente. Sin embargo, a pesar de la importancia que se le otorga en los libros de propedéutica clásicos, fiabilidad de la exploración de la vena yugular interna es escasa y hay múltiples circunstancias anatómicas que dificultan su visualización (obesidad, cuello corto, etc.). La valoración ecográfica de la vena yugular interna es muy sencilla y podemos perfectamente cuantificar su diámetro y las variaciones de este durante el ciclo respiratorio.

Técnica

Se utiliza una **sonda lineal de alta frecuencia (5-7 MHz)**. Colocamos al paciente en decúbito supino con la cabeza a 0° (sin almohada y sin ningún tipo de inclinación). Debemos situar la sonda en plano transversal (marcador a la derecha del paciente) sobre el músculo esternocleidomastoideo 2 cm por encima de la clavícula. El mentón del paciente debe estar en posición media. En esta proyección se aprecia claramente la vena yugular interna, que se colapsa muy fácilmente con la presión del transductor, y la arteria carótida (figura 9-4).

Con el ecógrafo en modo M sobre la zona de máximo diámetro de la yugular interna registramos un ciclo respiratorio y medimos el diámetro máximo al final de la espiración (figura 9-4).

Interpretación

Tomando como referencia la monitorización invasiva de la presión venosa central, el **diámetro espiratorio máximo** de la vena yugular interna inferior a 7 mm se relaciona con una presión venosa central baja (< 10 cm H₂O). Si este diámetro es superior a 12,5 mm se puede asociar a presión venosa central elevada.



NIT: 892115010-5
COD: 4465000286

MANUAL DE ECOGRAFIA

Código: DT-ID-MA-04

Versión: 1.0

Vigencia: 15/03/2023

APOYO DIAGNOSTICO Y COMPLEMENTACION TERAPEUTICA SUBPROCESO DE IMÁGENES DIAGNOSTICAS

Página 93 de 156

Aunque hay más estudios que avalan la relación entre las mediciones de la vena cava inferior y la presión venosa central, en hasta un 15% de los pacientes no se puede visualizar bien esta vena, generalmente por interposición

de aire de asas intestinales. Por el contrario, la visualización de la vena yugular interna generalmente es menos problemática.

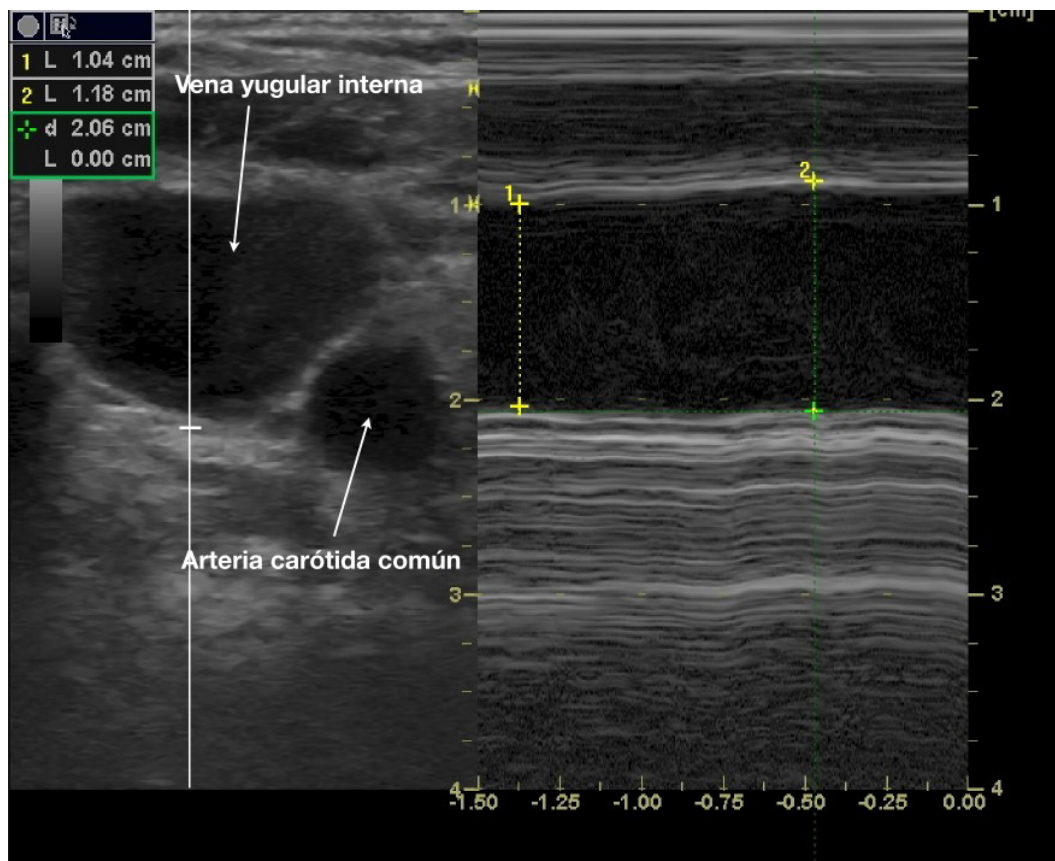


Figura 9-4. Medición en modo M del diámetro de la yugular interna (YI) durante un ciclo respiratorio.

TROMBOSIS VENOSA PROFUNDA

La valoración ecográfica del sistema venosa profundo de las extremidades inferiores para el diagnóstico de la **trombosis venosa profunda** (TVP) es de gran relevancia dada la alta incidencia y prevalencia de la enfermedad tromboembólica. En España, por ejemplo, se diagnostican al año unos 75000 y unos 25000 nuevos casos de TVP y de embolia de pulmón, respectivamente. En más del 90% de los casos de embolia de pulmón, los trombos proceden del sistema venoso profundo



NIT: 892115010-5
COD: 4465000286

MANUAL DE ECOGRAFIA

Código: DT-ID-MA-04

Versión: 1.0

Vigencia: 15/03/2023

APOYO DIAGNOSTICO Y COMPLEMENTACION TERAPEUTICA SUBPROCESO DE IMÁGENES DIAGNOSTICAS

Página 94 de 156

de las extremidades inferiores. El riesgo de que un paciente con TVP desarrolle embolia de pulmón varía entre un 10 y un 50% según las series.

Dado que la TVP es una enfermedad muy prevalente tanto en urgencias como en las plantas de hospitalización, la posibilidad de diagnosticarla o descartarla a la cabecera del paciente es francamente útil.

En este capítulo proponemos la técnica ecográfica de compresión simplificada del sistema venoso profundo en dos puntos anatómicos. Esta técnica ha sido valorada en múltiples estudios bien diseñados metodológicamente y está aceptada, asociada a la estimación de la probabilidad clínica pre-test, en diversos protocolos para el diagnóstico de la enfermedad tromboembólica.

Ante un paciente con sospecha de TVP de extremidades inferiores, nuestro objetivo será valorar mediante ecografía si:

La vena femoral común se puede comprimir

La vena poplítea se puede comprimir

Anatomía

La vena ilíaca justo por debajo de la pelvis pasa a denominarse vena femoral común. A nivel inguinal la vena femoral común recibe sangre procedente del sistema venoso superficial de las extremidades inferiores a través de la vena safena mayor. Un poco más abajo, en la porción más proximal del muslo, la vena femoral común se divide en dos: vena femoral superficial y vena femoral profunda. Es preciso aclarar que tanto la vena femoral superficial como la profunda forman parte del sistema venoso profundo de la extremidad inferior. Por tanto, una trombosis de la vena femoral superficial se considera TVP, a pesar su nombre. En la rodilla, a nivel del hueso poplíteo, la vena femoral superficial pasa a

denominarse vena poplítea y recibe sangre de las venas tibiales y de la vena peronea (figura 10-1).



NIT: 892115010-5
COD: 4465000286

MANUAL DE ECOGRAFIA

Código: DT-ID-MA-04

Versión: 1.0

Vigencia: 15/03/2023

APOYO DIAGNOSTICO Y COMPLEMENTACION TERAPEUTICA SUBPROCESO DE IMÁGENES DIAGNOSTICAS

Página 95 de 156

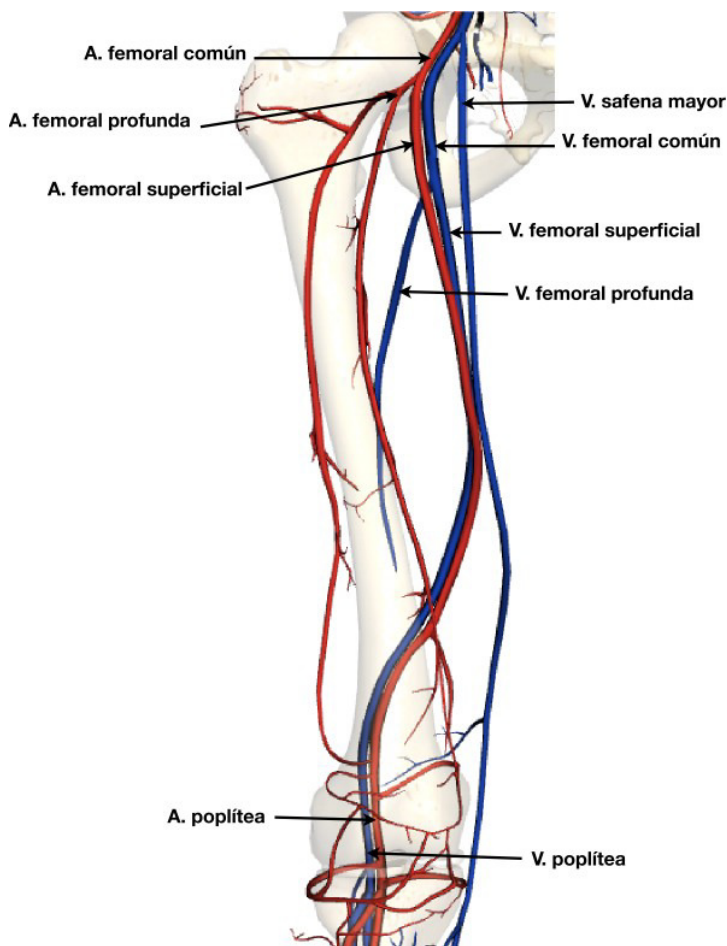


Figura 10-1. Esquema del sistema venoso profundo de las extremidades inferiores

Los trombos en el sistema venoso profundo se forman fundamentalmente en los puntos en los que hay **bifurcaciones**, básicamente en:

- Unión vena safena mayor-vena femoral común
- Unión vena femoral profunda-vena femoral superficial
- Unión venas tibiales y peronea con la vena poplítea

La explicación más plausible es que, tal y como sucede en las arterias, las zonas en las que hay bifurcación hay más turbulencias y, por tanto, posibilidad de lesión endotelial y formación de trombos.



NIT: 892115010-5
COD: 4465000286

MANUAL DE ECOGRAFIA

Código: DT-ID-MA-04

Versión: 1.0

Vigencia: 15/03/2023

APOYO DIAGNOSTICO Y COMPLEMENTACION TERAPEUTICA SUBPROCESO DE IMÁGENES DIAGNOSTICAS

Página 96 de 156

En diversos estudios se ha comprobado que el 70-80% de las TVP son proximales (desde la vena poplítea a la vena femoral común), mientras que sólo el 20-

30% son distales exclusivamente (por debajo de la vena poplítea). El riesgo de que una TVP distal se complique con una embolia de pulmón es muy bajo (a no ser que progrese a TVP proximal).

En caso de TVP proximal bastaría demostrar la existencia trombosis a dos niveles (inguinal y poplíteo) ya que prácticamente el 100% de los trombos se podrán localizar en alguna de estas dos localizaciones (figura 10-2), con afectación siempre de la vena poplítea y/o de la vena femoral superficial.

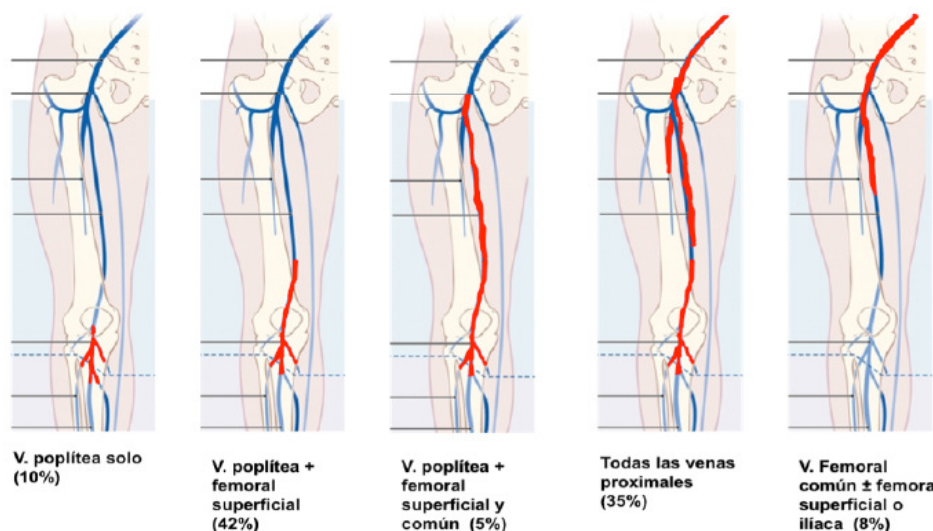


Figura 10-2. Distribución de localización de las TVP proximales en una serie amplia de casos. Como puede observarse en todos los casos los trombos afectan a la vena poplítea y/o vena femoral superficial.

Técnica

Dado que el sistema venoso profundo proximal está bastante cerca de la piel, lo más recomendable es utilizar una sonda lineal de alta frecuencia (10 MHz). En individuos de gran tamaño, obesos o con edema en las extremidades inferiores también es posible usar una sonda convex de 5 MHz, aunque no



NIT: 892115010-5
COD: 4465000286

MANUAL DE ECOGRAFIA

Código: DT-ID-MA-04

Versión: 1.0

Vigencia: 15/03/2023

APOYO DIAGNOSTICO Y COMPLEMENTACION TERAPEUTICA SUBPROCESO DE IMÁGENES DIAGNOSTICAS

Página 97 de 156

suele ser necesario. Como siempre, el marcador de la sonda lo situaremos a la derecha del paciente.

Colocaremos al paciente de la forma más cómoda posible, tanto para él como para el explorador. Como norma general el enfermo no podrá cambiar de posición, haremos flexión a 30° de cadera y rodillas con rotación externa (Figura 10-3), así el paquete vascular inguinal estará más accesible.

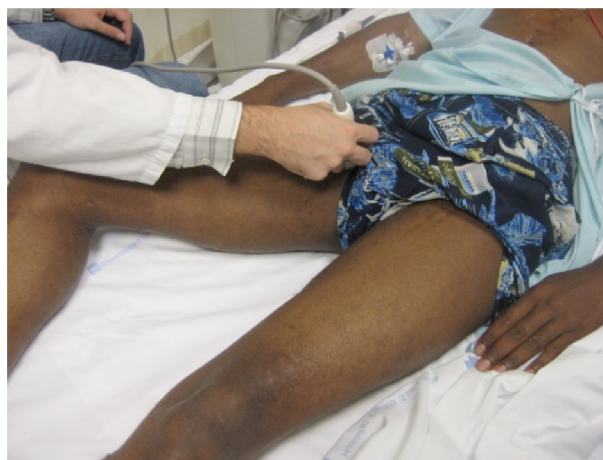

Figura 10-3. Colocación más adecuada del paciente para la valoración del sistema venoso profundo proximal

En estudios recientes se ha demostrado que la compresión por sí sola tiene una precisión similar a la inclusión de Doppler pulsado para el diagnóstico de TVP. Además, como hemos comentado la valoración exclusivamente a nivel femoral y poplíteo presenta una precisión parecida a la obtenida al visualizar todo el recorrido del sistema venoso por el muslo.

La combinación de la compresión exclusiva y la visualización por separado del área femoral y del área poplíteo se conoce como la “técnica de compresión simplificada” y es la que nosotros emplearemos.

La compresión implica que, si al aplicar presión encima de una vena se produce un colapso total de la misma, se excluye la presencia de trombo en su interior. Al contrario, una vena no colapsable o parcialmente colapsable significa que tiene un trombo en su interior, independientemente de que se observe o no material ecogénico en la luz del vaso, ya que trombosis recientes pueden ser anecoicas.



NIT:892115010-5
COD: 4465000286

MANUAL DE ECOGRAFIA

Código: DT-ID-MA-04

Versión: 1.0

Vigencia: 15/03/2023

APOYO DIAGNOSTICO Y COMPLEMENTACION TERAPEUTICA SUBPROCESO DE IMÁGENES DIAGNOSTICAS

Página 98 de 156

Las arterias, en cambio, no son colapsables debido a la gran presión en el interior de su luz (figura 10-4).

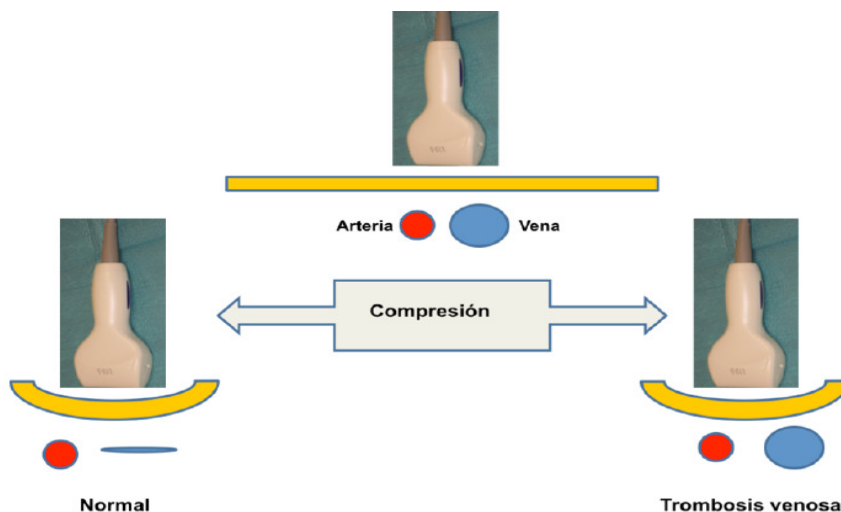


Figura 9-4. Técnica de compresión con sonda ecográfica. Las venas son fácilmente colapsables si su luz está libre (derecha) y no se colapsan si hay trombos (izquierda)

La fuerza que debe aplicarse en la compresión con el transductor dependerá de cada paciente. En enfermos delgados una presión excesiva podría hacernos desaparecer de entrada las estructuras venosas, causándonos dificultades a la hora de encontrar las referencias. Al contrario, en pacientes con panículo adiposo importante, habrá que aplicar más presión para conseguir un colapso total de la estructura venosa. Si no se aplica en estos casos la compresión adecuada podríamos no colapsar la vena e interpretar el resultado como TVP (falso positivo).

Iniciaremos el estudio a nivel femoral proximal, muy próximo a la ingle. En esa zona visualizaremos la arteria femoral común, la vena femoral común y la vena safena mayor (figura 10-5).



NIT:892115010-5
COD: 4465000286

MANUAL DE ECOGRAFIA

Código: DT-ID-MA-04

Versión: 1.0

Vigencia: 15/03/2023

APOYO DIAGNOSTICO Y COMPLEMENTACION TERAPEUTICA SUBPROCESO DE IMÁGENES DIAGNOSTICAS

Página 99 de 156

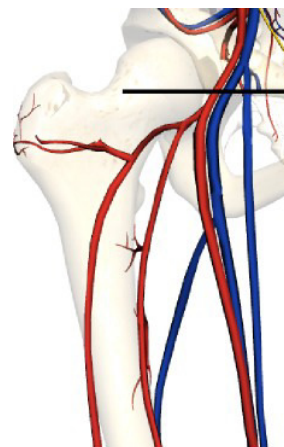
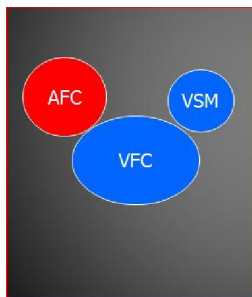
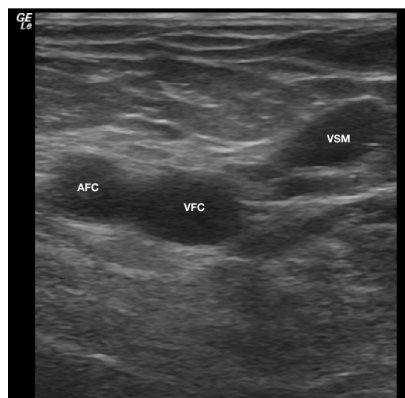

Figura 10-5. Corte transversal a nivel femoral alto, próximo a la ingle (AFC: arteria femoral común; VFC: vena femoral común; VSM: vena safena mayor).

Posteriormente, si desplazamos la sonda un poco más abajo, dejaremos de ver la vena safena mayor y la arteria femoral se habrá bifurcado en arteria femoral superficial y arteria femoral profunda (figura 10-6).

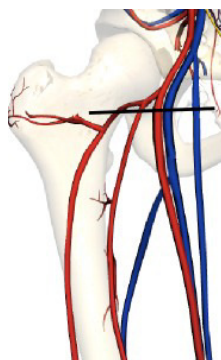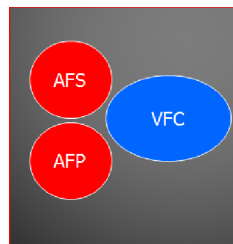
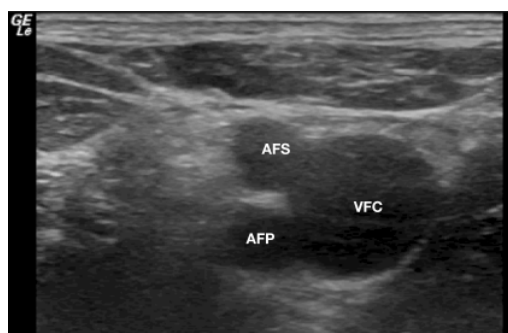


Figura 10-6. Corte transversal a nivel femoral medio (AFS: arteria femoral superficial; AFP: arteria femoral profunda; VFC: vena femoral común)

Finalmente, a nivel femoral bajo o distal, se produce la división de la vena femoral común en vena femoral profunda y superficial. Tanto la arteria femoral profunda



NIT: 892115010-5
COD: 4465000286

MANUAL DE ECOGRAFIA

Código: DT-ID-MA-04

Versión: 1.0

Vigencia: 15/03/2023

APOYO DIAGNOSTICO Y COMPLEMENTACION TERAPEUTICA SUBPROCESO DE IMÁGENES DIAGNOSTICAS

Página 100 de 156

como la vena femoral profunda desaparecen de la visión ecográfica, por lo que se visualiza la vena femoral superficial y la arteria femoral superficial (figura 10-7)

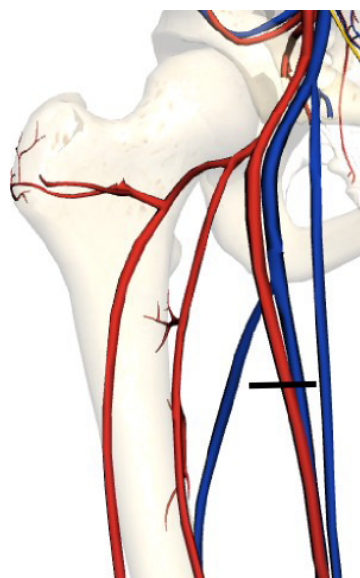
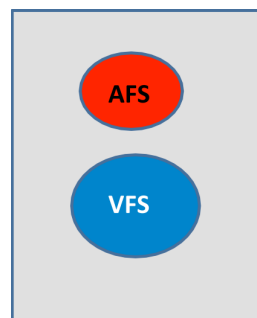
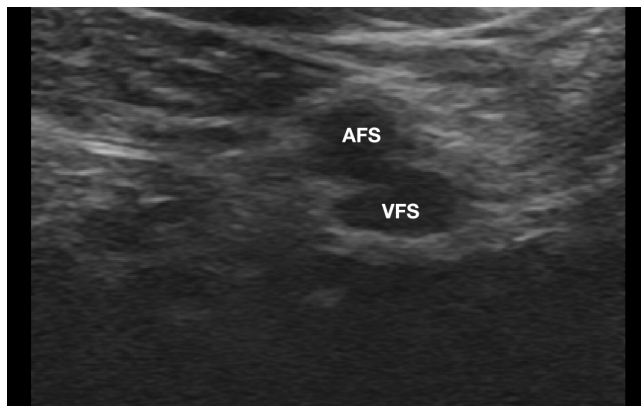


Figura 10-7. Corte transversal a nivel femoral distal (AFS: arteria femoral superficial; VFS: vena femoral superficial)

Por último, haremos el corte a nivel poplíteo. Durante el trayecto por la cara lateral del muslo, la vena femoral superficial y la arteria femoral superficial se cruzan,

quedando la vena poplítea más superficial que la arteria (figura 10-8). Es posible la duplicidad de la vena poplítea a ese nivel y si llevamos el transductor más distal veremos un sinfín de estructuras venosas, que indicarán que estamos más allá de la trifurcación de la poplítea.



NIT: 892115010-5
COD: 4465000286

MANUAL DE ECOGRAFIA

Código: DT-ID-MA-04

Versión: 1.0

Vigencia: 15/03/2023

APOYO DIAGNOSTICO Y COMPLEMENTACION TERAPEUTICA SUBPROCESO DE IMÁGENES DIAGNOSTICAS

Página 101 de 156

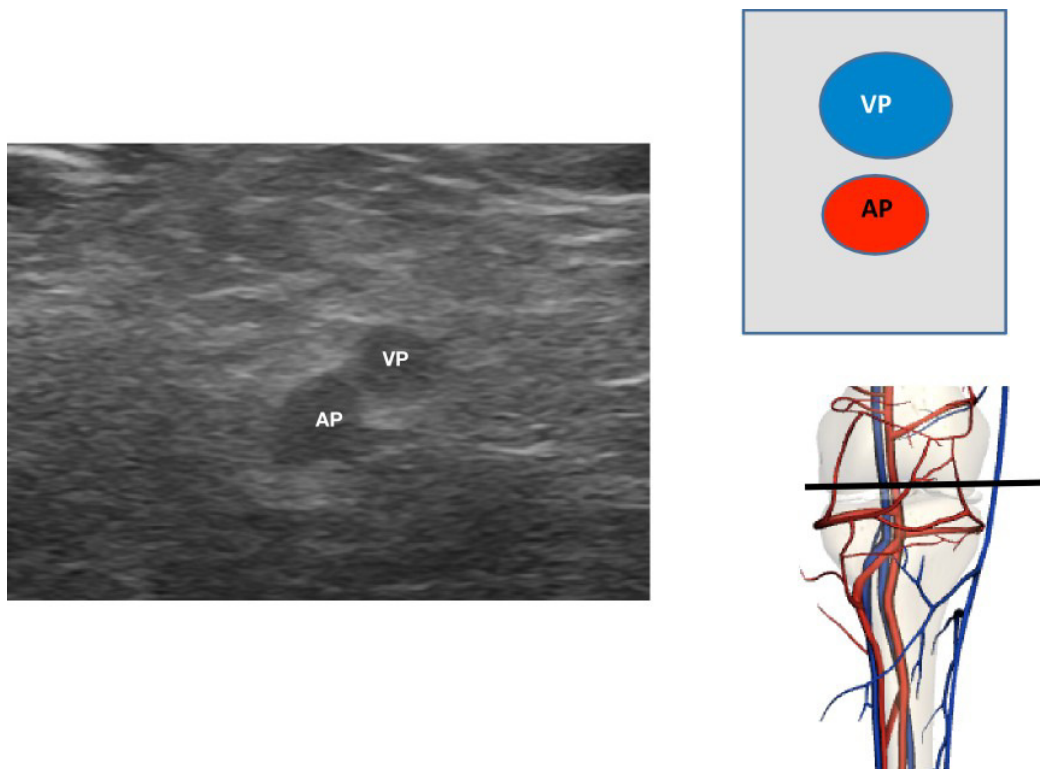


Figura 10-8. Corte transversal a nivel poplíteo (VP: vena poplíteo; AP: arteria poplíteo)

TROMBOSIS PROFUNDA DISTAL

La ecografía realizada por no radiólogos tiene unos valores de sensibilidad y especificidad superior al 95% para la detección de TVP proximal. Sin embargo, ya hemos comentado anteriormente que entre un 20 y un 30% de las TVP son distales; es decir, se localizan en las venas de la pantorrilla, distales al hueco poplíteo. La sensibilidad y especificidad de la ecografía para la detección de TVP distal es muy inferior a la de la TVP proximal.

Después del hueco poplíteo, la vena poplíteo se divide en tres ramas: vena tibial anterior, vena tibial posterior y vena peronéa. A su vez poco después estas tres venas se bifurcan. Se trata de venas de pequeño grosor, difíciles de visualizar a lo largo de su trayecto. La sensibilidad máxima que se consigue para la detección de TVP distal en este territorio es del 70%. Además, el tiempo que se



NIT: 892115010-5
COD: 4465000286

MANUAL DE ECOGRAFIA

Código: DT-ID-MA-04

Versión: 1.0

Vigencia: 15/03/2023

APOYO DIAGNOSTICO Y COMPLEMENTACION TERAPEUTICA SUBPROCESO DE IMÁGENES DIAGNOSTICAS

Página 102 de 156

tarda en explorar el sistema venoso profundo distal es considerable (seis territorios venosos en cada pierna).

El riesgo de que un paciente con TVP distal aislada se complique con una embolia de pulmón es muy bajo y no está suficientemente aclarado cuál es la mejor actitud terapéutica. Sin tratamiento específico sólo un 20% progresan de las TVP distales progresan a territorio proximal. Tampoco hay evidencia de que el tratamiento de la TVP distal disminuya tanto la tasa de progresión como la de embolia de pulmón.

Por tanto, en un paciente con sospecha de TVP, si se descarta la TVP proximal mediante la técnica de ecografía por compresión simplificada, una opción razonable es repetir la ecografía en los siguientes 10-14 días para valorar posible progresión de una hipotética TVP distal no detectada hacia territorio proximal.

Protocolos clínicos

TROMBOSIS VENOSA PROFUNDA

Para el diagnóstico de la enfermedad tromboembólica, antes de realizar pruebas complementarias para su confirmación, es importante la estimación de la probabilidad clínica. En el caso de la TVP generalmente se utiliza la escala de Wells modificada (tabla 10-1)

Teniendo en cuenta la escala de Wells y la posibilidad de hacer ecografía por compresión simplificada para el diagnóstico de TVP proximal, es razonable aplicar el protocolo de la figura 10-9



NIT:892115010-5
COD: 4465000286

MANUAL DE ECOGRAFIA

Código: DT-ID-MA-04

Versión: 1.0

Vigencia: 15/03/2023

Página 103 de 156

APOYO DIAGNOSTICO Y COMPLEMENTACION TERAPEUTICA

SUBPROCESO DE IMÁGENES DIAGNOSTICAS

Tabla 10-1. Escala para el cálculo de la probabilidad clínica de TVP (Escala de Wells, con la modificación 2003)

Manifestación clínica	Puntuación
Cáncer activo	1
Parálisis, paresia o inmovilización previa de la extremidad	1
Encamamiento superior a 3 días o cirugía mayor en el mes previo	1
Dolorimiento a lo largo de la zona de distribución de la posible TVP	1
Hinchazón de todo el miembro inferior	1
Edema con fovea en la pierna afecta	1
Pantorrilla aumentada más de 3 cm con respecto a la asintomática (medida en la tuberosidad tibial)	1
Venas superficiales colaterales (no varicosas)	1
Existencia de diagnóstico alternativo más probable	-2
Cálculo de la probabilidad	
Probabilidad alta	≥ 3
Probabilidad media	1 ó 2
Probabilidad baja	0
Modificación 2003	
A esta escala pronóstica se ha añadido una variable más: antecedente de TVP previa 1 punto. La TVP se clasifica como probable o improbable:	
TVP probable	≥ 2
TVP improbable	0-1 punto

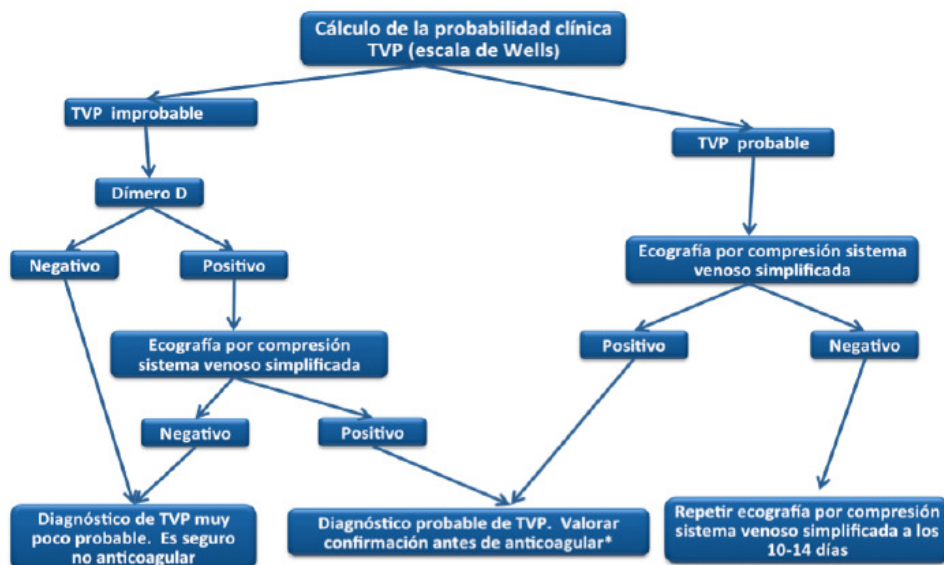


Figura 10-9. Protocolo diagnóstico TVP proximal. *En hasta un 3-5% de los casos puede haber falsos positivos en el diagnóstico de TVP con ecografía por compresión.

*Especialmente si la probabilidad clínica pretest es baja, es conveniente confirmar el diagnóstico (solicitar ecografía reglada a radiología)



NIT:892115010-5
COD: 4465000286

MANUAL DE ECOGRAFIA

Código: DT-ID-MA-04

Versión: 1.0

Vigencia: 15/03/2023

APOYO DIAGNOSTICO Y COMPLEMENTACION TERAPEUTICA SUBPROCESO DE IMÁGENES DIAGNOSTICAS

Página 104 de 156

EMBOLIA DE PULMÓN

En los casos de sospecha de embolia de pulmón también es muy importante establecer el cálculo de la probabilidad clínica (tabla 10-2) antes de realizar las pruebas complementarias encaminadas a confirmar el diagnóstico.

ancianas, con deterioro de la función renal o con riesgo de efectos adversos relacionados con la administración de contraste intravenoso, se podría evitar la realización de TAC multicorte.

Tabla 10-2. Escala para el cálculo de la probabilidad clínica de embolia de pulmón (Escala modificada de Wells)

Manifestación clínica	Puntuación
Síntomas clínicos de TVP (hinchazón, dolor a la palpación)	3
Otros diagnósticos son menos probables que la embolia de pulmón	3
Frecuencia cardíaca > 100 lats/min	1,5
Encamamiento superior a 3 días o cirugía mayor en el mes previo	1,5
Antecedente previo de TVP/embolia de pulmón	1,5
Hemoptisis	1
Cáncer activo	1
Cálculo de la probabilidad clásico	
Probabilidad alta	> 6
Probabilidad media	2-6
Probabilidad baja	< 2
Cálculo probabilidad simplificada (2006)	
Embolia de pulmón probable	> 4
Embolia de pulmón improbable	≤ 4

En diversos estudios se ha comprobado que en un 50% aproximadamente de los pacientes con embolia de pulmón confirmada existe TVP identificable mediante ecografía por compresión, incluso en ausencia de síntomas sugerentes de TVP. Por ese motivo, en los enfermos con alta probabilidad clínica de embolia de pulmón, antes de la realización de TAC multicorte se podría plantear la realización de ecografía para descartar TVP. En caso de confirmarse la existencia de TVP se puede establecer el diagnóstico de enfermedad tromboembólica, iniciar la anticoagulación, ingresar al paciente y valorar posteriormente si se solicita TAC multicorte (figura 10-10). En personas



NIT: 892115010-5
COD: 4465000286

MANUAL DE ECOGRAFIA

Código: DT-ID-MA-04

Versión: 1.0

Vigencia: 15/03/2023

APOYO DIAGNOSTICO Y COMPLEMENTACION TERAPEUTICA SUBPROCESO DE IMÁGENES DIAGNOSTICAS

Página 105 de 156

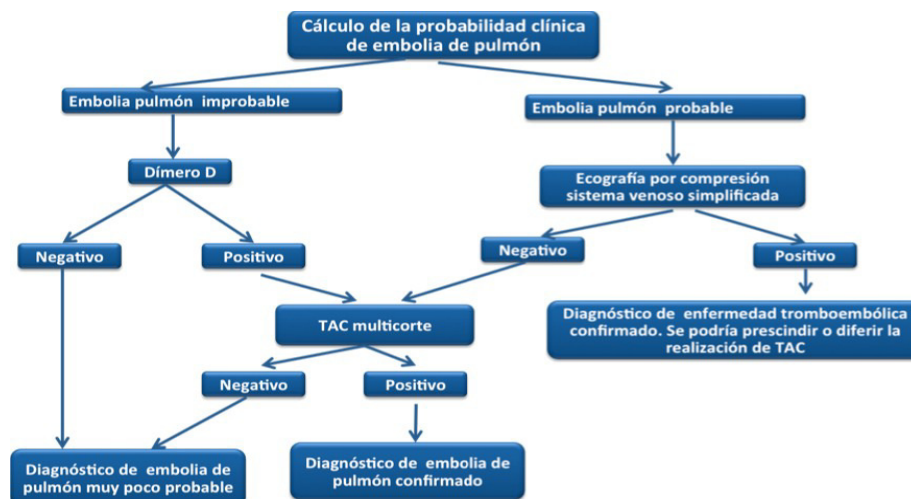

Figura 10-10. Protocolo diagnóstico en pacientes con sospecha de embolia de pulmón

ECOGRAFÍA PULMONAR

El desarrollo de la ecografía pulmonar es relativamente reciente. La mayoría de los avances en este campo se deben a las investigaciones, a partir de los años 90 del Daniel Lichtenstein, especialista en cuidados críticos del Hospital Ambroise Pare de París.

Cuando se intenta utilizar la ecografía en el diagnóstico de las enfermedades pulmonares es importante recordar que el pulmón normal está lleno de aire. Las ondas sonoras se propagan muy mal en el aire. Las moléculas de aire esparcen las ondas sonoras en múltiples direcciones y por tanto el transductor no puede recibir y organizar la información procedente de las ondas reflejadas.

La ecografía pulmonar se basa en la detección de los artefactos que se producen al atravesar los ultrasonidos la línea pleural. Si es posible, deberemos desactivar en nuestro ecógrafo todas las utilidades que hacen desaparecer dichos artefactos, como los armónicos, haces cruzados, etc. Curiosamente se puede afirmar como regla no escrita de la ecografía pulmonar: "Cuanto más antiguo sea el ecógrafo, mejor". Los ecógrafos modernos integran aplicaciones que suprimen los artefactos y normalmente mejoran considerablemente la imagen de los órganos estudiados.



NIT: 892115010-5
COD: 4465000286

MANUAL DE ECOGRAFIA

Código: DT-ID-MA-04

Versión: 1.0

Vigencia: 15/03/2023

APOYO DIAGNOSTICO Y COMPLEMENTACION TERAPEUTICA SUBPROCESO DE IMÁGENES DIAGNOSTICAS

Página 106 de 156

Es importante tener en cuenta que en un paciente en decúbito supino, el aire tenderá a colocarse en la zona más superior (región ventral o anterior) y el líquido descenderá hacia abajo (región dorsal o posterior).

TÉCNICA

La pared costal y la pleura se encuentran a muy poca distancia desde la superficie de la piel, por tanto, se puede utilizar una sonda lineal de alta frecuencia (5-10 MHz) para conseguir una mejor definición de las estructuras superficiales. Sin embargo, para visualizar los artefactos de zonas profundas del pulmón o en individuos obeso es preferible emplear una sonda convex convencional de baja frecuencia (3,5-5 MHz). La exploración se puede realizar con el paciente en decúbito supino o sentado, y se debe explorar tanto en región anterior, lateral y posterior del tórax, lateral a la línea de la escápula, línea axilar posterior, línea axilar anterior y línea medio claviclar. Estas líneas definen

las 3 áreas torácicas que se deben explorar, dentro de las cuales se distinguirá una región superior y otra inferior (figura 11-1).

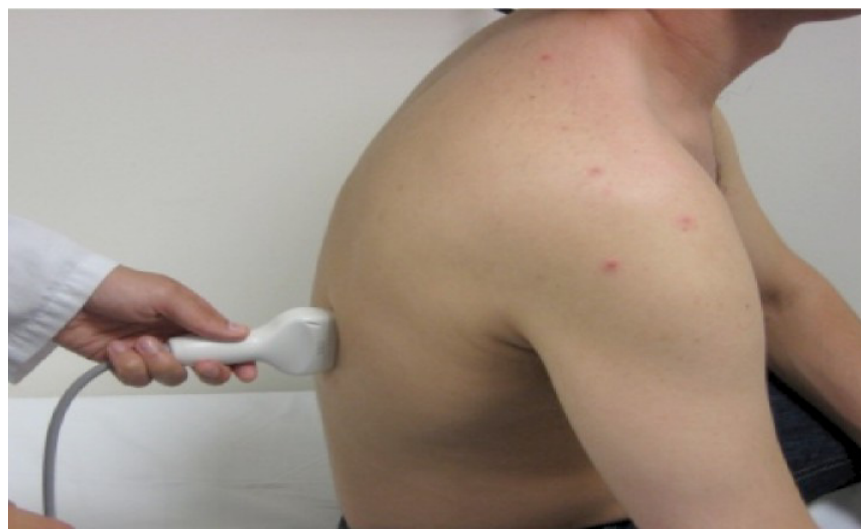

Figura 11-1. Colocación de sonda en sentido longitudinal y paralela al eje mayor del cuerpo



NIT:892115010-5
COD: 4465000286

MANUAL DE ECOGRAFIA

Código: DT-ID-MA-04

Versión: 1.0

Vigencia: 15/03/2023

APOYO DIAGNOSTICO Y COMPLEMENTACION TERAPEUTICA SUBPROCESO DE IMÁGENES DIAGNOSTICAS

Página 107 de 156

EL SIGNO DEL MURCIÉLAGO

Con la sonda en sentido longitudinal (figura 11-1), en la imagen ecográfica que obtendremos se apreciará el tejido celular subcutáneo, la capa muscular y las dos costillas con las sombras acústicas correspondientes. En medio de las dos costillas se visualiza una línea hiperecogénica característica: la línea pleural (figura 11-2). Se denomina “signo del murciélago” teóricamente por el parecido de las sombras acústicas de las costillas con sus alas.

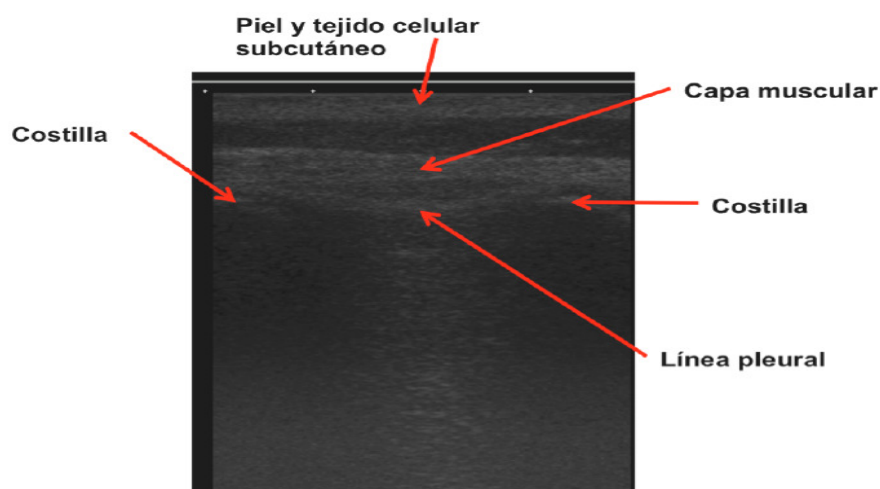


Figura 11-2. Signo del murciélago. Se aprecia claramente la línea pleural entre dos costillas.

La línea pleural, al observarla en tiempo real, de forma dinámica, presenta un movimiento a lo largo de su eje que se denomina "deslizamiento pleural". La presencia de este deslizamiento indica que ambas pleuras (parietal y visceral) están adheridas entre sí y que no existe separación alguna entre ellas por líquido o por la interposición de aire.

Este deslizamiento pleural se pone de manifiesto en el modo M generando lo que se conoce como el “signo de la orilla del mar”, donde las olas son las estructuras inmóviles desde la piel a la pleura y la arena representada por la movilidad de los pulmones.

ARTEFACTOS

Los artefactos más básicos y que más nos interesan en la práctica clínica, sin entrar en profundidad en cuáles son los mecanismos por los que se producen, son los siguientes:



NIT: 892115010-5
COD: 4465000286

MANUAL DE ECOGRAFIA

Código: DT-ID-MA-04

Versión: 1.0

Vigencia: 15/03/2023

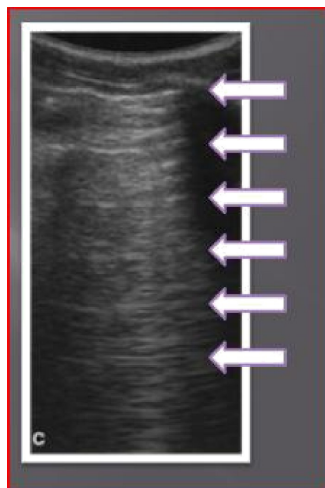
APOYO DIAGNOSTICO Y COMPLEMENTACION TERAPEUTICA SUBPROCESO DE IMÁGENES DIAGNOSTICAS

Página 108 de 156

Líneas A

Son líneas horizontales, hiperecogénicas, similares a la línea pleural, que se repiten de forma paralela y equidistante hasta el final de la pantalla y que se producen

por un artefacto de reverberación de la pleura en el pulmón normalmente aireado (figura 11-3).



Líneas B

Son líneas perpendiculares a la línea pleural, que borran las líneas A y llegan hasta el final de la pantalla. También son conocidas como "cohetes pleurales" o "colas de cometa" (figura 11-4). Se generan por elementos de alta impedancia acústica en

relación con las estructuras vecinas, por ejemplo, el líquido intersticial rodeado del aire de los alveolos. Cuando son únicos, no indican patología. Si se ven más de tres líneas B en una sola imagen hay que considerar las patológicas.

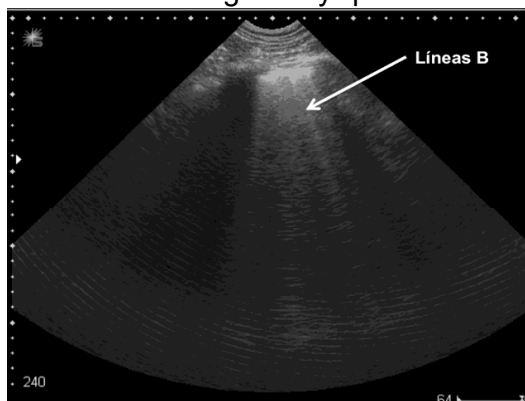


Figura 11-4. Imagen típica de líneas B que parten desde la línea pleural



NIT: 892115010-5
COD: 4465000286

MANUAL DE ECOGRAFIA

Código: DT-ID-MA-04

Versión: 1.0

Vigencia: 15/03/2023

APOYO DIAGNOSTICO Y COMPLEMENTACION TERAPEUTICA SUBPROCESO DE IMÁGENES DIAGNOSTICAS

Página 109 de 156

PLAPS (“POSTEROLATERAL ALVEOLAR AND/OR PLEURAL SYNDROMES”)

Hace referencia a la detección de derrame pleural con o sin consolidación alveolar en la exploración lateral y posterior del tórax. En el modo M se observaría el signo del senoide, una curva provocada por la pleura visceral que ondula en espiración e inspiración en el seno del derrame pleural.

UTILIDAD DE LA ECOGRAFÍA PULMONAR EN ALGUNAS ENFERMEDADES

Con estos hallazgos descritos hasta ahora, y en función del patrón predominante de las imágenes ecográficas en la exploración del tórax, Daniel Lichtenstein ha desarrollado un protocolo de interpretación de las imágenes resumido en su trabajo “The BLUE protocol (Bedside Lung Ultrasound in Emergency)” en el que obtiene sensibilidades y especificidades superiores al 95% en muchos de los casos.

En casos de insuficiencia respiratoria aguda, mediante ecografía torácica, y partiendo de la presencia o ausencia de deslizamiento pulmonar, del perfil A o B de las líneas en el tórax y de la visualización del punto pulmón se puede diferenciar una causa intersticial (edema de pulmón), asma o EPOC, neumonía o neumotórax con una fiabilidad del 90.5%.

NEUMOTÓRAX

Ante la sospecha de neumotórax, la prueba que solemos indicar para su diagnóstico es la radiografía de tórax. Lo óptimo es hacerla en bipedestación o sedestación y en espiración. Sin embargo, en un paciente con traumatismo torácico o ingresado en UCI, no queda más remedio que hacerla en decúbito (obviamente en decúbito). Además, la radiografía de tórax tiene una escasa sensibilidad para la detección del neumotórax traumático, ya que un 30-50% de los mismos no se observan.

La ecografía pulmonar ha demostrado tener una sensibilidad y especificidad muy similares al TC torácico. Además, tiene la ventaja de poder ser utilizada en urgencias y de forma concomitante a las maniobras de reanimación que precise el paciente. Se evita además el traslado a radiología.

Como señalamos anteriormente, la presencia de deslizamiento pleural indicaba que ambas pleuras estaban unidas y no había una separación de ellas por líquido o por aire. Por tanto, la presencia de deslizamiento pleural excluye un





NIT:892115010-5
COD: 4465000286

MANUAL DE ECOGRAFIA

Código: DT-ID-MA-04

Versión: 1.0

Vigencia: 15/03/2023

APOYO DIAGNOSTICO Y COMPLEMENTACION TERAPEUTICA SUBPROCESO DE IMÁGENES DIAGNOSTICAS

Página 110 de 156

neumotórax subyacente. Por el contrario, la ausencia de dicho deslizamiento es muy sugerente de neumotórax.

Ya que la visualización del deslizamiento pleural puede ser algo dificultosa, especialmente al principio del manejo de la ecografía pulmonar, hay una herramienta que puede ser de gran ayuda para hacer patente este deslizamiento o su ausencia de forma más objetiva: el modo M. Las estructuras que atraviesan los ultrasonidos antes de la línea pleural (tejido celular subcutáneo y capa muscular) no presentan movimiento, al ser atravesadas por el modo M se representarán como líneas paralelas. Por debajo de la línea pleural, si existe deslizamiento, aparecerá un patrón granular característico. Esta imagen globalmente se conoce como el “signo de la orilla del mar” (el agua será el patrón lineal y la arena el patrón granular) (figura 11-5)

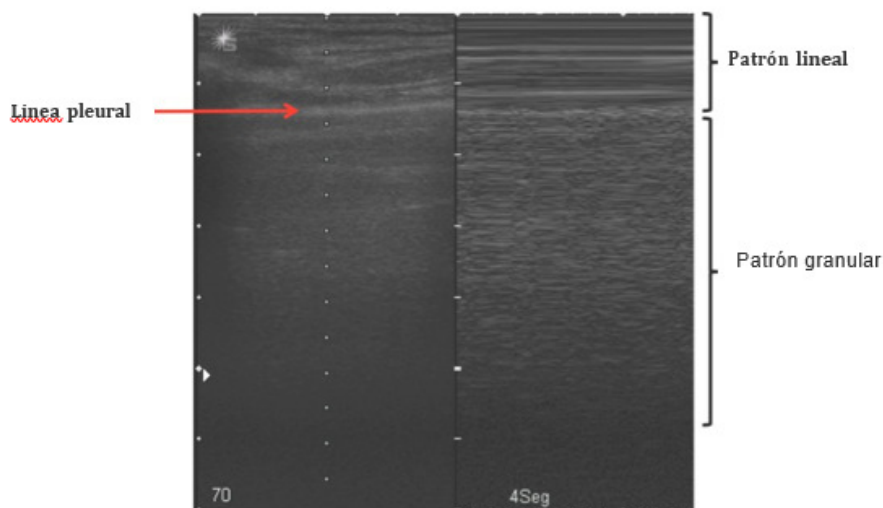


Figura 11-5. Patrón lineal-granular correspondiente al deslizamiento pleural normal

En el caso de que no exista deslizamiento pleural, tanto por encima como por debajo de la línea pleural se observará un patrón lineal, que indica ausencia

de movimiento. Esto constituye el “signo de la estratosfera” o patrón en “código de barras” (figura 11-6).



NIT: 892115010-5
COD: 4465000286

MANUAL DE ECOGRAFIA

Código: DT-ID-MA-04

Versión: 1.0

Vigencia: 15/03/2023

APOYO DIAGNOSTICO Y COMPLEMENTACION TERAPEUTICA SUBPROCESO DE IMÁGENES DIAGNOSTICAS

Página 111 de 156

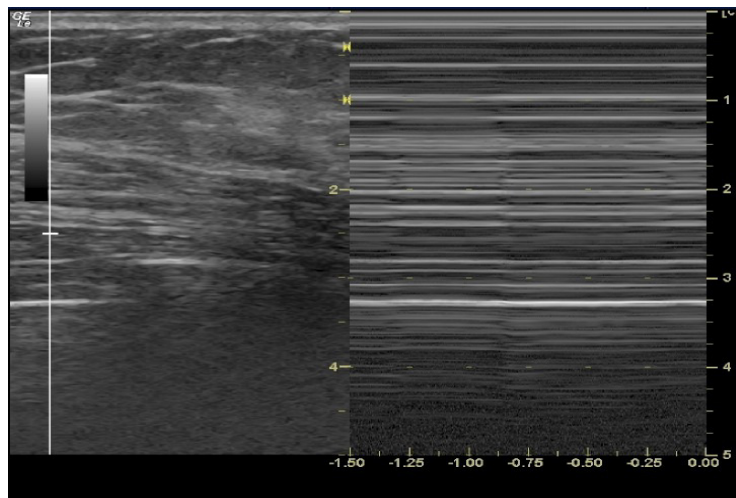


Figura 11-6. Patrón lineal completo en ausencia de deslizamiento de la línea pleural en paciente con neumotórax.

En teoría si un paciente está en apnea (voluntaria o no), lo lógico es pensar que no habrá deslizamiento pleural y que debería verse el patrón de “código de barras” en modo M. Sin embargo, esto no es así. Las pleuras que están adheridas entre sí transmiten el impulso de los latidos del corazón, y en modo M podremos ver un patrón predominantemente lineal-lineal, pero con zonas granulares puntuales que coinciden con cada latido cardíaco. Esto es lo que se conoce como “pulso pulmón” e indica igualmente que las pleuras están adheridas y descarta la presencia de un neumotórax (figura 11-7).

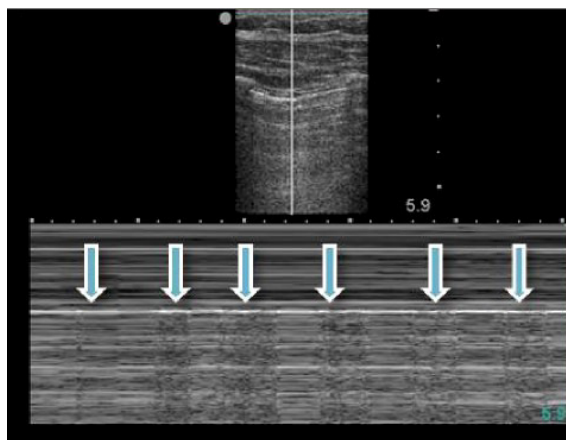


Figura 11-7. Patrón pulso-pulmón en un paciente en apnea voluntaria. Las flechas indican en patrón granular que coincide con los latidos cardiacos



NIT: 892115010-5
COD: 4465000286

MANUAL DE ECOGRAFIA

Código: DT-ID-MA-04

Versión: 1.0

Vigencia: 15/03/2023

APOYO DIAGNOSTICO Y COMPLEMENTACION TERAPEUTICA SUBPROCESO DE IMÁGENES DIAGNOSTICAS

Página 112 de 156

Hay un signo que es 100% específico del neumotórax y es el punto pulmón, por lo que su presencia confirma el diagnóstico de sospecha. Se produce cuando coexisten en la

misma imagen hallazgos de pulmón normal (deslizamiento presente y líneas A) con aquellos del neumotórax (ausencia de deslizamiento)

En resumen, la ecografía pulmonar tiene una alta rentabilidad para el diagnóstico de neumotórax:

El deslizamiento pleural tiene una sensibilidad del 100% para descartar neumotórax.

La ausencia de deslizamiento pleural (signo de la estratosfera o código de barras en modo M) tiene una especificidad del 95% para diagnosticar neumotórax.

Si observamos la presencia de líneas A más ausencia de deslizamiento en la línea pleural, la especificidad para el diagnóstico de neumotórax es del 96%.

DERRAME PLEURAL

La ecografía es una técnica óptima para detectar derrame pleural ya que con ella podemos observar cantidades de líquido pleural mucho antes de que sean visibles en la radiografía convencional. En la radiografía de tórax sólo es posible detectar líquido pleural cuando supera los 400-500 ml. Por otra parte, como veremos en el siguiente capítulo, la ecografía es de gran ayuda para guiar la toracocentesis.

Con ecografía se pueden detectar pequeñas cantidades de derrame mediante la visualización del signo del senoide en el modo M. Como ya hemos visto, se trata de la variación de la distancia interpleural con los movimientos respiratorios. La ecografía también tendría su utilidad en la distinción de derrames tipo transudado, anecoicos, con los exudados, en los que se podrían observar partículas en movimiento o incluso septos.

En caso de pacientes politraumatizados, la búsqueda de derrame pleural (hemotórax) se realizará de forma simultánea con el protocolo FAST (ver capítulo 2) y con el paciente en decúbito. Si recordamos la imagen del Morrison o del recesso espleno renal (figuras 2-3 y 2-4) en las zonas cefálicas de las imágenes se comenzaban a ver los diafragmas. La presencia de derrame pleural condicionará una pérdida de la imagen en espejo que se ve más allá del diafragma en pacientes sin patología (figura 11-8).



NIT:892115010-5
COD: 4465000286

MANUAL DE ECOGRAFIA

Código: DT-ID-MA-04

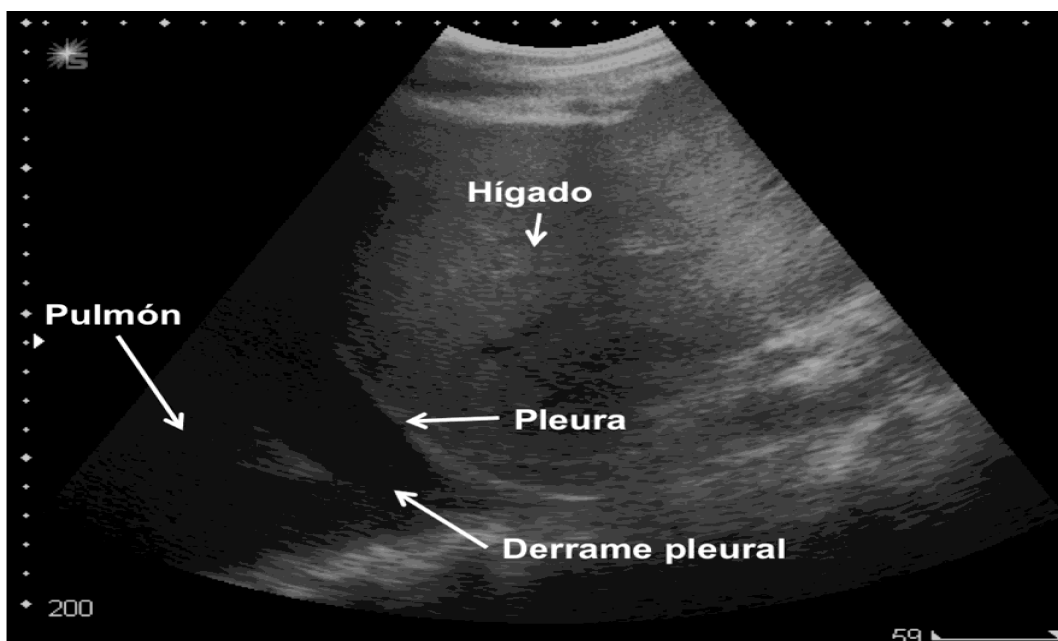
Versión: 1.0

Vigencia: 15/03/2023

APOYO DIAGNOSTICO Y COMPLEMENTACION TERAPEUTICA SUBPROCESO DE IMÁGENES DIAGNOSTICAS

Página 113 de 156

Figura 11-8. Derrame pleural derecho. Obsérvese la zona anecoica por encima del diafragma



SÍNDROME INTERSTICIAL

La diferenciación clínica entre un asma cardíaco y un broncoespasmo no es siempre fácil en el ámbito de urgencias o en la planta de hospitalización. A veces la

historia clínica y la exploración (incluso las pruebas complementarias) no proporcionan una información fiable para decantarnos por una de las dos situaciones clínicas anteriores y generalmente tratamos de forma mixta (asociación de diuréticos y broncodilatadores) este tipo de cuadros clínicos.

La ecografía proporciona una aproximación muy precisa para afrontar estas situaciones. Las líneas B (figura 11-4) se producen cuando hay líquido intersticial, partiendo de la línea pleural, borrando las líneas A, y sugieren insuficiencia cardíaca congestiva, de forma más fuerte cuantas más zonas en el tórax encontremos con este artefacto. Generalmente los pacientes con EPOC agudizado o con broncoespasmo asociado a infección respiratoria o asma no expresan líneas B.

El comienzo de expresión de líneas B también puede utilizarse como monitorización de sueroterapia en pacientes en shock o depleción de volumen. En



NIT: 892115010-5
COD: 4465000286

MANUAL DE ECOGRAFIA

Código: DT-ID-MA-04

Versión: 1.0

Vigencia: 15/03/2023

APOYO DIAGNOSTICO Y COMPLEMENTACION TERAPEUTICA SUBPROCESO DE IMÁGENES DIAGNOSTICAS

Página 114 de 156

un paciente que no presenta líneas B y que precisa fluidos, su aparición recomendará el cese o disminución en su aporte parenteral, ya que es uno de los indicadores más precoces de acumulación de líquido en el intersticio (más que la presión venosa central o que el inicio de la diuresis).

CONSOLIDACIÓN ALVEOLAR

En la detección de las neumonías hay que tener en cuenta que se detectarán mejor a mayor proximidad con la pared costal. En el estudio de Lichtenstein, predominó el perfil A (deslizamiento pleural presente y líneas A) junto a la presencia de PLAPS (síndromes alveolares o pleurales de localización posterolateral). Sin embargo, el patrón de líneas B con deslizamiento abolido y el perfil A/B (líneas B en un hemotórax y líneas A en el otro), aunque menos frecuentes, obtuvieron una sensibilidad y especificidad del 100%.

PROCEDIMIENTOS GUIADOS POR ECOGRAFÍA

Derrame pleural y toracocentesis

El derrame pleural típicamente se observa como un espacio anecogénico en la ecografía, aunque, dependiendo de su contenido, pueden detectarse ecos en su interior. La ecogenicidad puede ser homogénea como puede suceder en los derrames con alto contenido en proteínas o en células; o heterogéneo, como sucede en losempiemas, muy exudativos y en los que se forman septos en su interior.

Desde el punto de vista ecográfico nos interesa conocer si:

¿Existe realmente derrame pleural?

¿Cuál es el lugar adecuado para hacer una toracocentesis?

Anatomía

El líquido pleural se ubica entre la pleura visceral y la pleura parietal y tiende a acumularse en las porciones más declives, sobre todo en los ángulos costofrénicos, y aumenta de nivel conforme aumenta su volumen.

Técnica

Para visualizar el derrame pleural puede utilizarse una sonda convex (2,5-5 MHz), aunque en individuos delgados también es posible detectarlo con una sonda lineal de alta frecuencia (5-10 MHz).



NIT: 892115010-5
COD: 4465000286

MANUAL DE ECOGRAFIA

Código: DT-ID-MA-04

Versión: 1.0

Vigencia: 15/03/2023

APOYO DIAGNOSTICO Y COMPLEMENTACION TERAPEUTICA SUBPROCESO DE IMÁGENES DIAGNOSTICAS

Página 115 de 156

El paciente debe colocarse, siempre que se pueda, en sedestación. El transductor se coloca en posición longitudinal y con el marcador hacia arriba. Comenzamos a captar imágenes desde la línea axilar anterior desplazando la sonda hacia región paravertebral, inicialmente en regiones más craneales para posteriormente descender caudalmente. De esta forma conoceremos los límites superior e inferior del derrame.

Desde el punto de vista técnico la toracocentesis puede realizarse si se demuestra la persistencia de líquido pleural en todo el ciclo respiratorio. Esto es importante debido a los cambios de posición del diafragma durante la respiración. Formalmente no hay un límite mínimo de tamaño de derrame pleural que contraindique la toracocentesis. Sin embargo, la generalmente se recomienda

que exista más de 1 cm de líquido que separe la pleura parietal de la visceral con el objeto de disminuir riesgos en la punción. La aparición del pulmón o del

diafragma durante el ciclo respiratorio en el campo donde se va a realizar la toracocentesis se considera una contraindicación absoluta. Se recomienda tener bien localizado el diafragma más el hígado ó el bazo para evitar pinchar esos órganos (figura 12-1). Si no hay una ventana “segura” es preferible no intentar la toracocentesis.

Una vez localizado el lugar más adecuado, se marca con rotulador y se procede a esterilizar el campo y a realizar la prueba según recomendaciones habituales. Es importante medir la distancia desde la piel hasta la zona donde se localiza el derrame para calcular bien la profundidad de la punción.

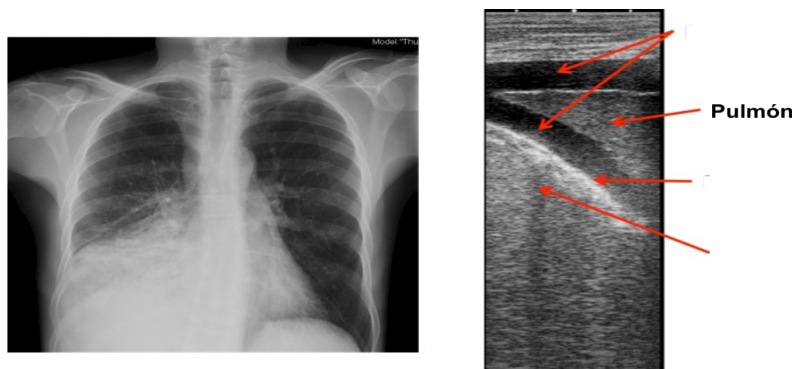


Figura 12-1. Derrame pleural paraneumónico visualizado mediante una sonda lineal de alta frecuencia



NIT: 892115010-5
COD: 4465000286

MANUAL DE ECOGRAFIA

Código: DT-ID-MA-04

Versión: 1.0

Vigencia: 15/03/2023

APOYO DIAGNOSTICO Y COMPLEMENTACION TERAPEUTICA SUBPROCESO DE IMÁGENES DIAGNOSTICAS

Página 116 de 156

Está claramente demostrado en múltiples estudios que la toracocentesis guiada por ecografía es mucho más segura (menor porcentaje de neumotórax) y tiene una tasa mucho mayor de éxito que la realiza sin control. Además, la ecografía permite visualizar derrame pleural de pequeña cuantía que puede no observarse en la radiografía de tórax.

ASCITIS Y PARACENTESIS

La ecografía es muy útil para detectar ascitis en el paciente con distensión abdominal. En muchos pacientes con hipertransaminasemia y aumento del diámetro abdominal se asume de forma incorrecta la presencia de ascitis. Independientemente de su utilidad para el diagnóstico de ascitis, la ecografía facilita la elección del lugar más óptimo para realizar la paracentesis.

ANATOMÍA

La ascitis, al igual que el líquido pleural, tiende a situarse en las zonas más declives debido a la acción de la gravedad (capítulo 2, figura 2-1). Si el paciente no ha sido intervenido (cicatrices, zonas de fibrosis) o ha tenido infecciones intraabdominales que alteren la anatomía el líquido circulará libremente por el peritoneo.

Técnica

Utilizaremos una **sonda convex** (2,5-5 MHz) como generalmente hacemos en las exploraciones abdominales. El marcador siempre a la derecha o mirando a la cabeza del paciente según proyección transversal o longitudinal, respectivamente.

Generalmente se coloca al paciente en decúbito supino, aunque también puede hacerse ligeramente incorporado o sentado. La técnica ecográfica es la misma que se comentó en el capítulo 2. Además de valorar los cuadrantes abdominales superiores derecho e izquierdo, se deben valorar los cuadrantes inferiores para valorar la posición de las asas intestinales y de la vejiga.





NIT:892115010-5
COD: 4465000286

MANUAL DE ECOGRAFIA

Código: DT-ID-MA-04

Versión: 1.0

Vigencia: 15/03/2023

APOYO DIAGNOSTICO Y COMPLEMENTACION TERAPEUTICA SUBPROCESO DE IMÁGENES DIAGNOSTICAS

Página 117 de 156

Con la ecografía la ascitis es anecoica aunque, igual que sucede con el líquido pleural, puede reflejar ecos en su interior dependiendo de las características de su contenido. Se puede medir perfectamente la distancia entre la piel y la ascitis para calcular la profundidad de la punción (figura 12-2).

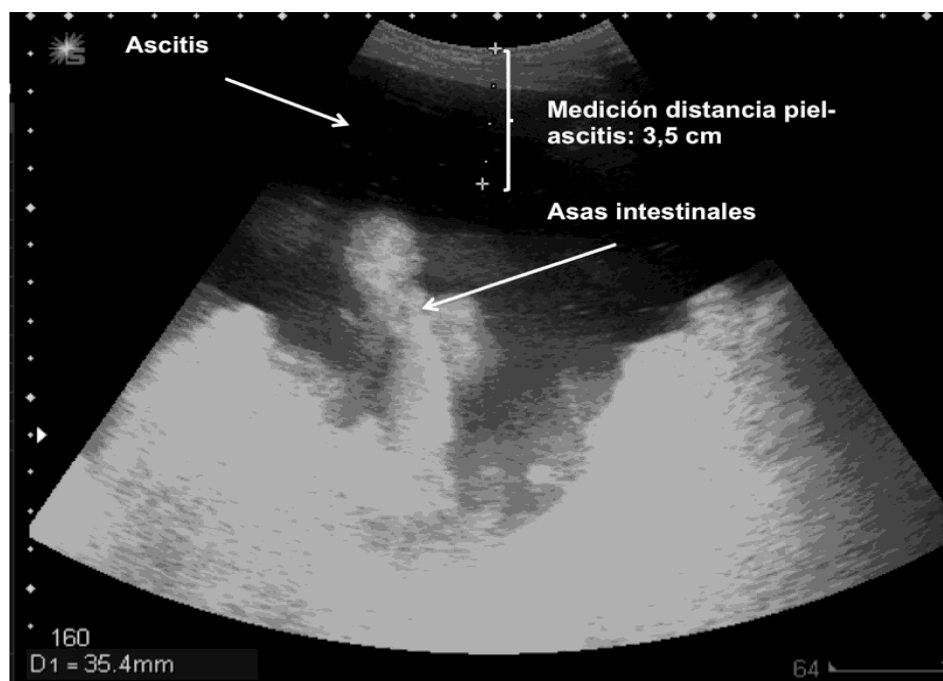


Figura 12-2. Ascitis en paciente con cirrosis hepática. Mediante ecografía se puede perfectamente medir la distancia entre la piel y la ascitis

Una vez localizado el sitio más adecuado para realizar la punción, se marca con rotulador y posteriormente se procede a la paracentesis, según la técnica habitual, teniendo en cuenta la profundidad más adecuada según las mediciones previas. La paracentesis puede ser diagnóstica o terapéutica. En este último caso, una vez realizada la evacuación la ecografía es muy útil para valorar la ascitis residual.

Generalmente la paracentesis suele hacerse en piso abdominal inferior derecho o izquierdo, pero mediante la ecografía podemos seleccionar otras localizaciones más superiores y/o centrales. En realidad, se puede hacer este procedimiento en cualquier localización del abdomen que no esté cerca de asas intestinales, vejiga, estructuras vasculares, hígado o bazo. Siempre es recomendable que la vejiga esté vacía.



NIT:892115010-5
COD: 4465000286

MANUAL DE ECOGRAFIA

Código: DT-ID-MA-04

Versión: 1.0

Vigencia: 15/03/2023

APOYO DIAGNOSTICO Y COMPLEMENTACION TERAPEUTICA SUBPROCESO DE IMÁGENES DIAGNOSTICAS

Página 118 de 156

Es importante que el paciente no modifique su posición antes de la paracentesis una vez marcado el sitio de punción. Las asas intestinales se pueden movilizar con cierta rapidez y es conveniente asegurar durante al menos un minuto que no se interponen durante al menos un minuto en el lugar de punción elegido. Aunque la técnica estática o ecofacilitada es la más utilizada, la visualización en tiempo real puede tener su una vez localizado el sitio más adecuado para realizar la punción, se marca con rotulador y posteriormente se procede a la paracentesis, según la técnica habitual, teniendo en cuenta la profundidad más adecuada según las mediciones previas. La paracentesis puede ser diagnóstica o terapéutica. En este último caso, una vez realizada la evacuación la ecografía es muy útil para valorar la ascitis residual.

Generalmente la paracentesis suele hacerse en piso abdominal inferior derecho o izquierdo, pero mediante la ecografía podemos seleccionar otras localizaciones más superiores y/o centrales. En realidad, se puede hacer este procedimiento en cualquier localización del abdomen que no esté cerca de asas intestinales, vejiga, estructuras vasculares, hígado o bazo. Siempre es recomendable que la vejiga esté vacía.

Es importante que el paciente no modifique su posición antes de la paracentesis una vez marcado el sitio de punción. Las asas intestinales se pueden movilizar con cierta rapidez y es conveniente asegurar durante al menos un minuto que no se interponen durante al menos un minuto en el lugar de punción elegido. Aunque la técnica estática o ecofacilitada es la más utilizada, la visualización en tiempo real puede tener su importancia cuando la cuantía de la ascitis sea escasa y las asas intestinales estén relativamente cerca de la zona de punción.

En general, la paracentesis realizada de forma convencional ("a ciegas") es un procedimiento seguro, con muy escasa tasa de complicaciones graves y prácticamente nula mortalidad. No obstante, en algunos estudios se demuestra que la seguridad y eficacia del procedimiento mejora si se hace con control ecográfico.

Punción lumbar

La punción lumbar puede ser realmente difícil de realizar en algunos pacientes (obesos, ancianos, etc.) en los que es difícil palpar correctamente las apófisis espinosas de las vértebras. La ecografía permite localizar la orientación y la



NIT: 892115010-5
COD: 4465000286

MANUAL DE ECOGRAFIA

Código: DT-ID-MA-04

Versión: 1.0

Vigencia: 15/03/2023

APOYO DIAGNOSTICO Y COMPLEMENTACION TERAPEUTICA SUBPROCESO DE IMÁGENES DIAGNOSTICAS

Página 119 de 156

profundidad de las apófisis espinosas que puede tener gran importancia para guiar correctamente la punción.

Anatomía

El objetivo de la punción lumbar es colocar correctamente la aguja, atravesando la piel, tejido subcutáneo, ligamento interespinal y ligamento amarillo, en el espacio subaracnoideo aprovechando el hueco existente entre los espacios intervertebrales. Mediante la ecografía podemos observar muchas de estas estructuras (figura 12-3).

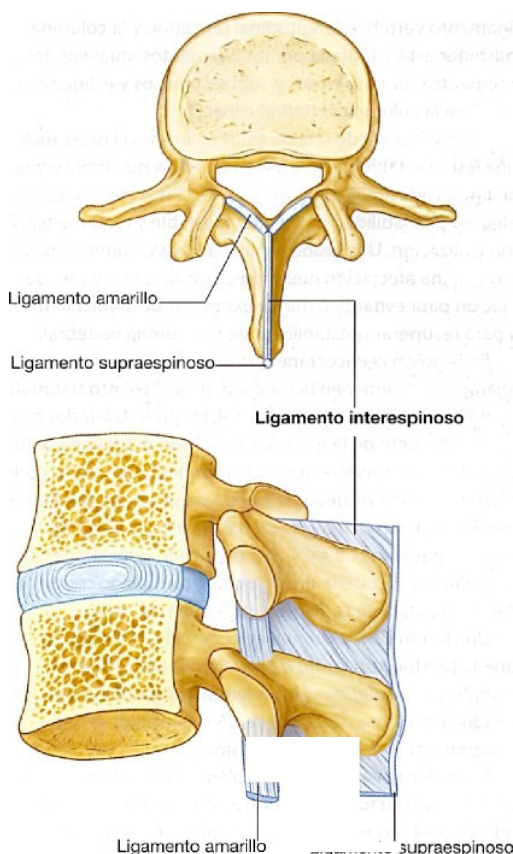


Figura 12-3. Disposición del ligamento interespinal y del ligamento amarillo en los espacios intervertebrales



NIT:892115010-5
COD: 4465000286

MANUAL DE ECOGRAFIA

Código: DT-ID-MA-04

Versión: 1.0

Vigencia: 15/03/2023

APOYO DIAGNOSTICO Y COMPLEMENTACION TERAPEUTICA SUBPROCESO DE IMÁGENES DIAGNOSTICAS

Página 120 de 156

TÉCNICA

Para localizar bien las estructuras anatómicas emplearemos una sonda lineal de alta frecuencia (5-10 mHz), aunque en personas muy obesas también se puede utilizar una sonda convex.

Se colocará al paciente en la posición deseada (decúbito lateral o sedestación). Con la sonda localizaremos las apófisis espinosas, tanto en sentido longitudinal como transversal. Las apófisis espinosas se observan como unas semilunas hiperecogénicas con sombra posterior. De esta forma localizaremos bien los espacios intervertebrales y señalaremos el lugar de punción (figura 12-4) También se aprecia el ligamento supraespinoso

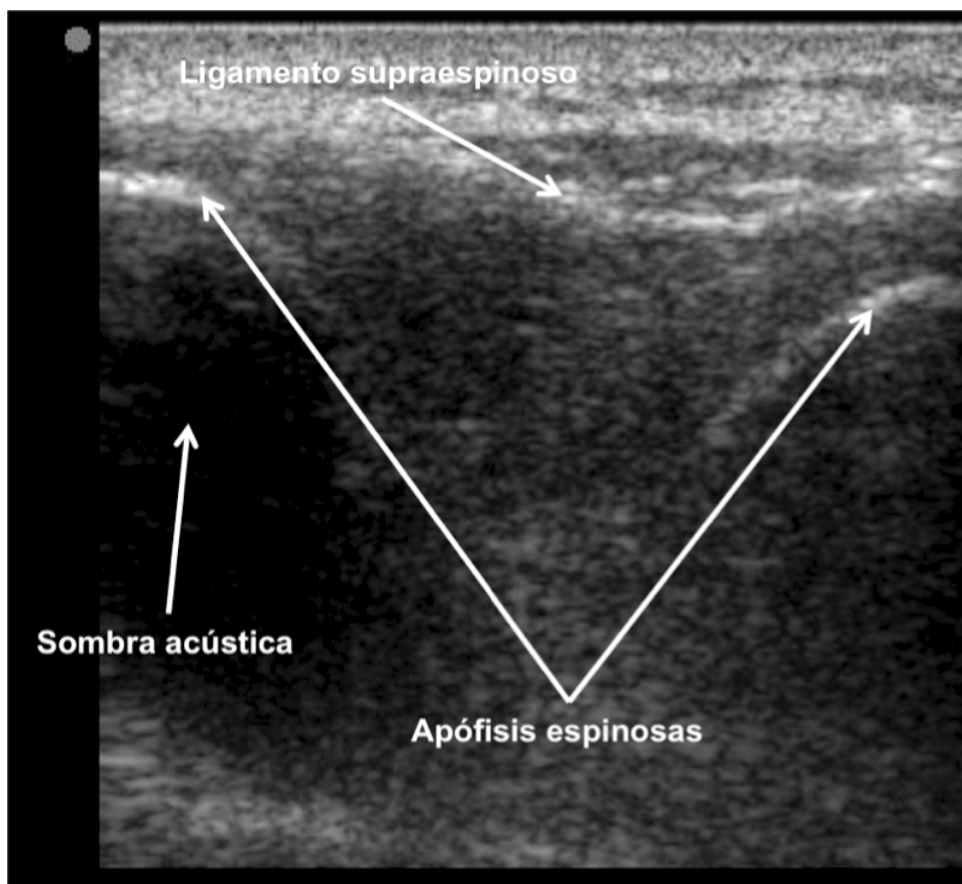


Figura 12-4. Vista longitudinal de dos apófisis espinosas con su sombra acústica posterior.

Para conseguir los mejores resultados es importante tomarse el tiempo necesario para localizar lo mejor posible las apófisis espinosas. Es importante medir la profundidad del espacio interespinoso para elegir la aguja de punción óptima y



NIT: 892115010-5
COD: 4465000286

MANUAL DE ECOGRAFIA

Código: DT-ID-MA-04

Versión: 1.0

Vigencia: 15/03/2023

APOYO DIAGNOSTICO Y COMPLEMENTACION TERAPEUTICA SUBPROCESO DE IMÁGENES DIAGNOSTICAS

Página 121 de 156

tener una noción aproximada de la distancia que deberemos recorrer hasta alcanzar el espacio subaracnoideo. Una vez elegido el lugar de punción es muy importante que el paciente no se mueva durante la prueba.

ECOGRAFIA GINECOLOGICA

El examen de la pelvis femenina con ultrasonido ha adquirido en la última década un papel preponderante en la práctica ginecológica ya que constituye el mejor método para evaluar los cambios en el aparato reproductor. El perfeccionamiento de los equipos de ultrasonidos y sobre todo la utilización de sondas endoscópicas unidas al empleo de altas frecuencias y a la velocimetría Doppler, permiten en la actualidad explorar con precisión las características estructurales de los órganos pélvicos y su hemodinamia local. De esta manera la ultrasonografía representa el principal método para evaluar el útero, ovarios, masas y abscesos pelvianos.

según su vía de abordaje y tipo de transductor, las ecografías pueden ser:

- Transabdominal.
- Transvaginal
- Histerosonografía (ecografía transvaginal, más infusión salina).
- Sonosalpingografía.
- Endoluminal.
- Doppler*3D y 4D.

Ambos exámenes, transabdominal y transvaginal, son utilizados para evaluar el útero y anexos. Generalmente, primero se utiliza la ecografía transabdominal luego del llenado vesical. Sin embargo, para una evaluación más detallada de la cavidad endometrial se recurre a la ecografía transvaginal y a la histerosonografía. Cuando el ultrasonido falla en dar una respuesta clínica, la resonancia nuclear magnética puede clarificar los hallazgos y su rol en los órganos pélvicos femeninos es considerable.

ECOGRAFÍA TRANSABDOMINAL:

Es la modalidad diagnóstica de elección para evaluar el aparato genital femenino interno. Tiene numerosas ventajas:

- ✓ Es un método no invasivo, es fácil de realizar, de bajo costo.
- ✓ la paciente no recibe radiación.
- ✓ se puede tener una visualización global del aparato genital femenino interno.



NIT:892115010-5
COD: 4465000286

MANUAL DE ECOGRAFIA

Código: DT-ID-MA-04

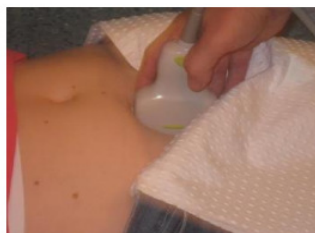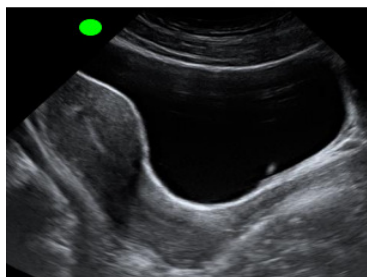Versión: 1.0

Vigencia: 15/03/2023

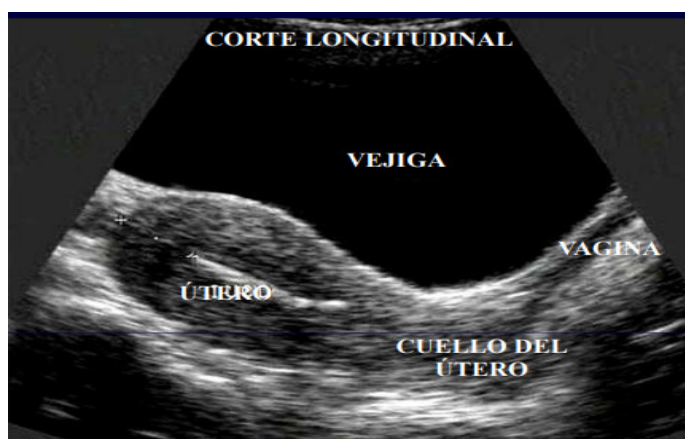APOYO DIAGNOSTICO Y COMPLEMENTACION TERAPEUTICA SUBPROCESO DE IMÁGENES DIAGNOSTICAS

Página 122 de 156

La evaluación ecográfica del útero se deberá realizar cuando la paciente tenga la vejiga completamente distendida. La distensión de la vejiga desplaza las asas intestinales llenas de gas de la pelvis y sitúa al útero en un plano más horizontal. La ecografía puede determinar con exactitud la posición, tamaño, y textura del útero.



- Al útero y ovarios se los evaluará en los planos: longitudinal, transverso y antero posterior.
- La textura de un miometrio normal es consistente en todos los grupos de edad y tiene una homogeneidad baja.
- Los vasos pequeños (entre 1 y 2 mm de diámetro, se pueden a veces ver entre la capa media y externa del miometrio).
- Tampoco es raro que haya calcificaciones en las arterias arcuatas en las capas externas del miometrio, en las mujeres mayores.





NIT:892115010-5
COD: 4465000286

MANUAL DE ECOGRAFIA

Código: DT-ID-MA-04

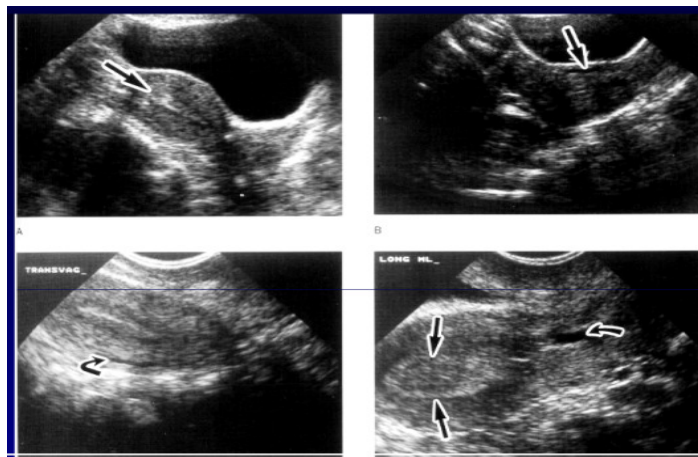
Versión: 1.0

Vigencia: 15/03/2023

APOYO DIAGNOSTICO Y COMPLEMENTACION TERAPEUTICA SUBPROCESO DE IMÁGENES DIAGNOSTICAS

Página 123 de 156

Ecografía transabdominal uterina normal



Arriba e izquierda, por ecografía se observa corte longitudinal del útero normal y la línea media endometrial. (flecha) A la derecha y arriba, corte transversal del útero en donde se observan las arterias arcuatas (flecha). Imágenes inferiores, ecografía transvaginal en donde se observan las arterias arcuatas y el endometrio hiperecogénico indicado con flecha.

ECOGRAFIA TRANSVAGINAL

Con la ecografía transvaginal (TV) se han abierto nuevos campos en la valoración de los procesos ginecológicos. Resultó posible la valoración de la cavidad endometrial y es superior a la histerosalpingografía en ciertas lesiones, como por ejemplo los leiomiomas en cuanto a su localización y tamaño, o en las pequeñas adherencias que pueden quedar ocultas por el medio de contraste. La ecografía TV ha reemplazado a la ecografía transabdominal como método preferencial para evaluar masas pelvianas, ya que muchas veces aporta detalles de la estructura interna de las masas y permite un diagnóstico específico. La ecografía TV debe realizarse con la vejiga vacía. La mayor limitación de la ecografía TV es su campo de visualización limitado. Algunas masas pelvianas que no estén dentro de su campo óptico, no se visualizarán, por lo que es siempre conveniente empezar el estudio con ecografía transabdominal que dará una visión más global.

INDICACIONES DE LA ECOGRAFÍA TV:

- Pacientes en que existen dificultades para realizar ecografía transabdominal por: obesidad, relleno vesical insuficiente, gas intestinal, adherencias.
- Infecundidad: monitorización folicular, cambios del ciclo menstrual, etc.



NIT: 892115010-5
COD: 4465000286

MANUAL DE ECOGRAFIA

Código: DT-ID-MA-04

Versión: 1.0

Vigencia: 15/03/2023

APOYO DIAGNOSTICO Y COMPLEMENTACION TERAPEUTICA SUBPROCESO DE IMÁGENES DIAGNOSTICAS

Página 124 de 156

- Anomalías de ovarios o anexos: mayor caracterización estructural, detección selectiva del carcinoma en la mujer postmenopáusica.
- Útero: mejor visualización de úteros en RVF, anomalías endometriales, localización y definición de los miomas
- Anomalías cervicales: incompetencia.
- Patología tubárica.
- De guía ecográfica para biopsias de lesiones pelvianas.
- Localización del DIU.
- Abscesos pelvianos.
- Líquido libre.

ANATOMÍA DEL ÚTERO Y OVARIOS.

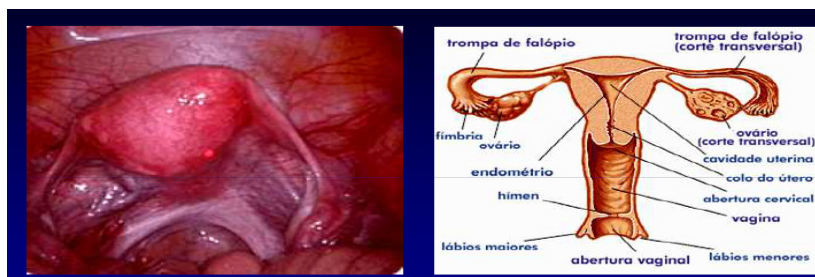
El aparato genital femenino interno está constituido por la vagina, el útero, trompas de Falopio y ovarios.

El útero es un órgano impar situado en la línea media de la pelvis menor.

Tiene forma de pera invertida, aplanado de adelante hacia atrás.

Mide 7 a 8 cm de longitud, 3 a 5 cm de ancho y 3 a 4 cm de grosor. De éstos, 5 cm corresponden al cuerpo y 3 cm al cuello, variando estas medidas con la edad y número de hijos. Así por ejemplo la relación cuerpo -cuello es de 1/1 en la infancia, y en la madurez 3/1.

Estas consideraciones macroscópicas son de una mujer adulta y varía a lo largo de la vida.



La parte superior, del útero, la que se encuentra por encima de la implantación de las trompas se llama fundus o “fondo uterino”.

- La parte más gruesa, ya por debajo de la inserción de las trompas, se denomina “cuerpo uterino”, y la parte más estrecha cuello uterino”.



NIT:892115010-5
COD: 4465000286

MANUAL DE ECOGRAFIA

Código: DT-ID-MA-04

Versión: 1.0

Vigencia: 15/03/2023

APOYO DIAGNOSTICO Y COMPLEMENTACION TERAPEUTICA SUBPROCESO DE IMÁGENES DIAGNOSTICAS

Página 125 de 156

Al nacer, casi todo el útero es cuello y durante la infancia apenas de modifica.

En la adolescente, el crecimiento se hace a partir del cuerpo, y al iniciarse la vida reproductiva el cuerpo predomina sobre el cuello. Durante la senilidad vuelve a reducirse el tamaño del útero, y el cuello y cuerpo guardan la misma relación.

Estos conocimientos son importantes, al permitir determinar en una mujer adulta un infantilismo o falta de desarrollo del útero.

Las arterias uterinas penetran en el miometrio y forman las arterias arcuatas, de éstas y a modo de radios de bicicleta, salen las arterias radiales que al llegar a la base del endometrio se ramifican en dos: basilar y espiral. Sólo estas últimas responden a las hormonas. Todos estos vasos pueden ser visualizados por Doppler.

Los ovarios tienen forma elíptica. Diámetro mayor de unos 3,5 cm y 1,5 cm. de espesor. Las dos trompas de falopio discurren lateralmente desde el útero y miden entre 7 y 12 cm.

El útero es un órgano hueco. Está constituido por una capa muscular o miometrio y otra capa mucosa o endometrio.

Está situado entre la vejiga Anteriormente y el colon recto sigmoideo posteriormente.

ANATOMÍA DEL ÚTERO POR ECOGRAFIA TRANSVAGINAL.

La ecografía transvaginal permite explorar el útero con gran precisión, identificándose claramente el miometrio y el endometrio. Dentro del miometrio se distinguen tres zonas: una fina y sonoluciente, rodea al endometrio, una media que es la más ancha y ecogénica y una externa, hipoeoica separada de la zona media por los vasos arcuatos. El endometrio varía en ecogenicidad y espesor a lo largo del ciclo menstrual, la edad de la mujer, la terapia estrogénica, etc. La ecografía

vaginal ha permitido evaluar estos cambios y acercarnos a su fisiología y patología de una manera poco invasiva.

Las medidas del endometrio se deben realizar en un corte longitudinal tomadas por la parte más gruesa, situando el calíper en el punto medio de las líneas ecogénicas periféricas. La ganancia del ecógrafo debe lograrse de tal manera que la vejiga aparezca totalmente sonoluscente. La medición del espesor endometrial total no



NIT: 892115010-5
COD: 4465000286

MANUAL DE ECOGRAFIA

Código: DT-ID-MA-04

Versión: 1.0

Vigencia: 15/03/2023

APOYO DIAGNOSTICO Y COMPLEMENTACION TERAPEUTICA SUBPROCESO DE IMÁGENES DIAGNOSTICAS

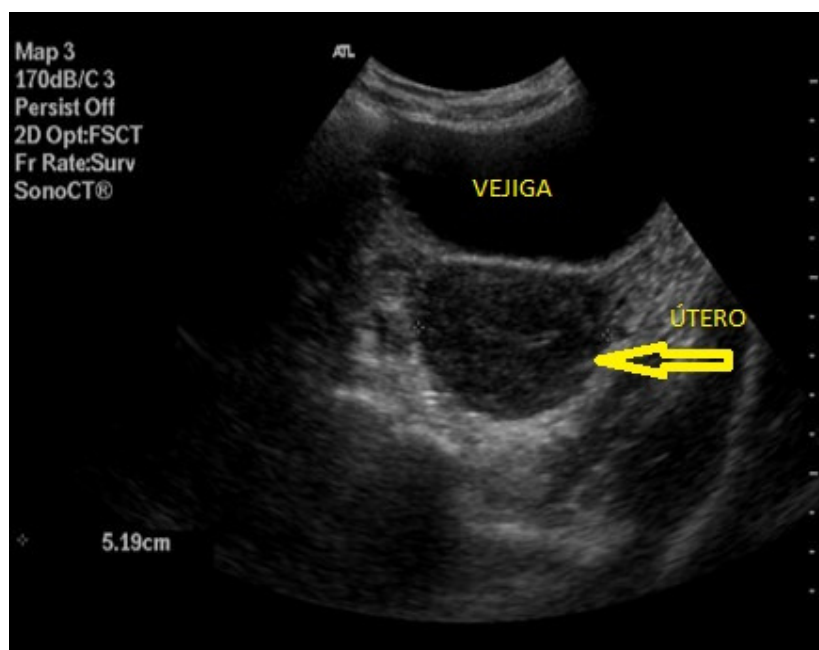
Página 126 de 156

excede, normalmente los 14 a 16mm en las mujeres premenopáusicas y los 5 mm en las postmenopáusicas. Durante el ciclo menstrual el endometrio varía en su ecoestructura.

La Técnica:

Se utiliza una Sonda sectorial de 3 a 5 Mhz. La Vejiga llena distendida, para utilizar la ventana acústica que proporciona para visualizar los órganos pélvicos. La sobredistensión puede distorsionar la anatomía por compresión. Los estudios de las estructuras se realizarán en los planos tanto axial como en longitudinal. Es muy complicada la exploración uterina y ovárica por la anatomía de cada paciente, gas intestinal que pueda ocultar los ovarios, etc.

Aprovechando la vejiga repleccionada hacemos cortes axiales (rojo) y longitudinales (amarillo). No siempre se mide el Útero, pero si es recomendable los Ovarios, en niñas, con volumen.



Transverso.



NIT:892115010-5
COD: 4465000286

MANUAL DE ECOGRAFIA

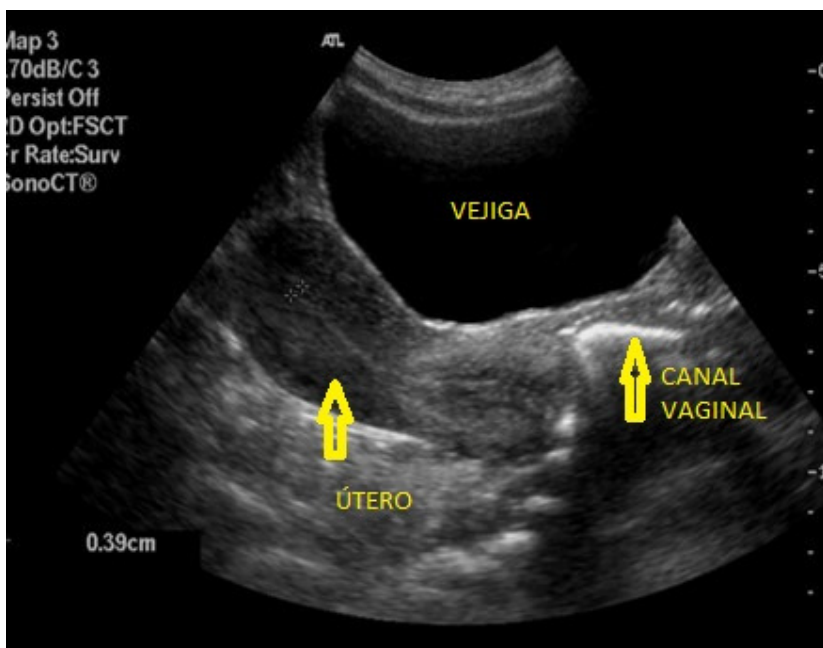
Código: DT-ID-MA-04

Versión: 1.0

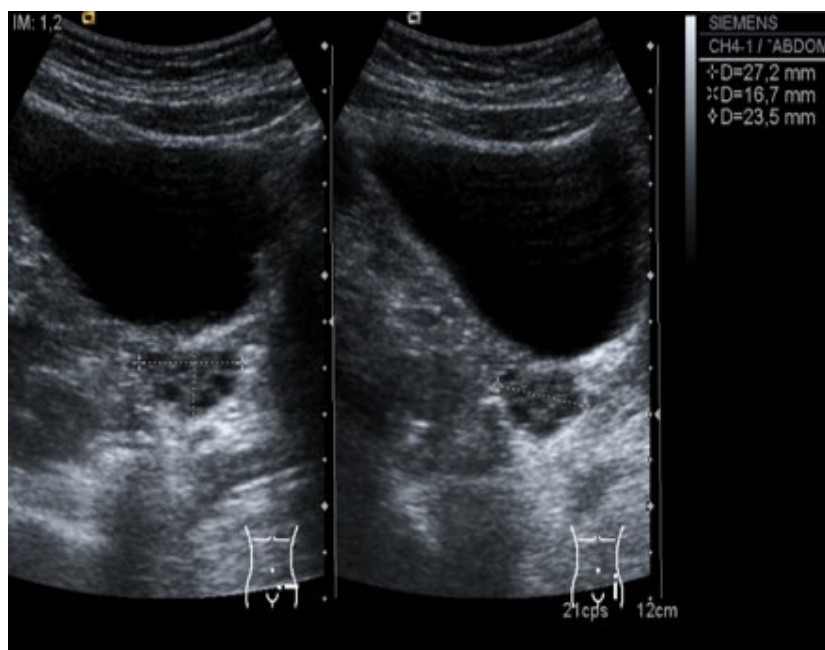
Vigencia: 15/03/2023

APOYO DIAGNOSTICO Y COMPLEMENTACION TERAPEUTICA SUBPROCESO DE IMÁGENES DIAGNOSTICAS

Página 127 de 156



Longitudinal.



Ovarios, medidas.



NIT:892115010-5
COD: 4465000286

MANUAL DE ECOGRAFIA

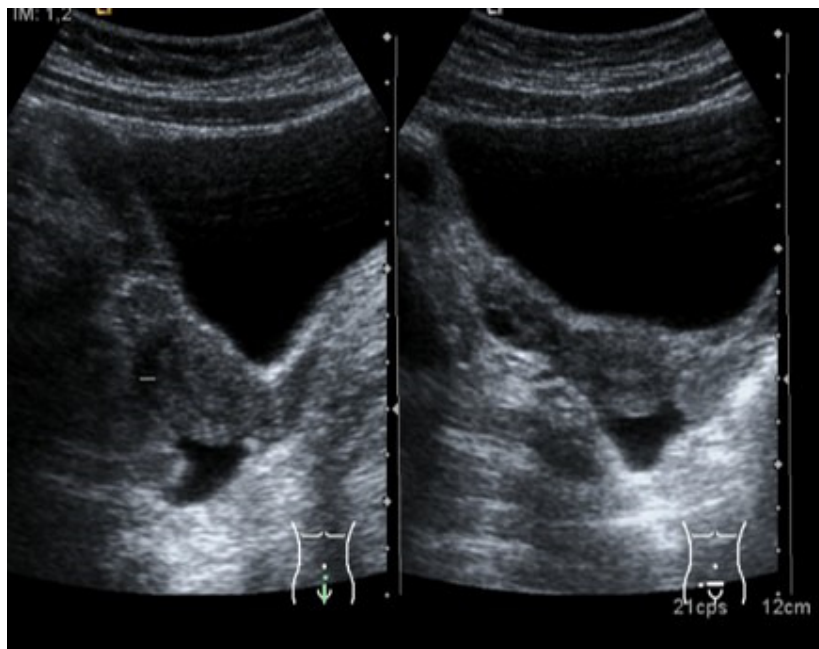
Código: DT-ID-MA-04

Versión: 1.0

Vigencia: 15/03/2023

APOYO DIAGNOSTICO Y COMPLEMENTACION TERAPEUTICA SUBPROCESO DE IMÁGENES DIAGNOSTICAS

Página 128 de 156



Saco de Douglas con líquido. Anecoico en profundidad al útero.

En ocasiones podemos ver el Fondo de saco de Douglas con líquido y eso debe ser valorado por el radiólogo/a.

Valoración órganos:

Si la mujer es fértil o menopáusica y en el primer caso en que fase del ciclo se encuentra. Es muy importante saber esto.

- Posición global. Puede ser importante hacia donde se inclina el útero; antroversión y retroversión.
- Tamaño.
- Ecogenicidad y grosor del complejo endometrial. Dependiendo del ciclo menstrual; en fase proliferativa el endometrio tiene un aspecto uniforme hiperecogénico con un grosor de 8 mm. En la fase secretora continua engrosado hasta los 15 mm. o más y con una hiperecogenicidad uniforme.
- Ecogenicidad Miometrial.



NIT: 892115010-5
COD: 4465000286

MANUAL DE ECOGRAFIA

Código: DT-ID-MA-04

Versión: 1.0

Vigencia: 15/03/2023

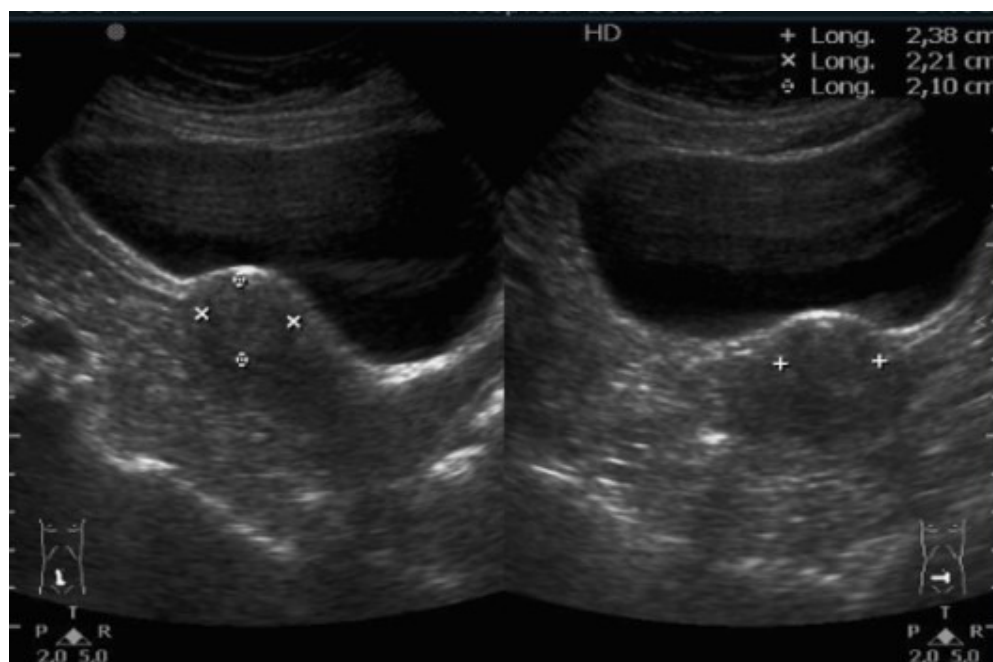
APOYO DIAGNOSTICO Y COMPLEMENTACION TERAPEUTICA SUBPROCESO DE IMÁGENES DIAGNOSTICAS

Página 129 de 156

- Tratamientos hormonales.
- En mujeres fértiles, los ovarios son ovoides, hipoecogénicos, y con un halo hiperecogénico. Desarrollan folículos por lo que el ovario varía en los ciclos menstruales.
- En el periodo posmenopáusico los ovarios se atrofian, aunque en un 20% de pacientes se observan folículos.
- El útero premenstrual es pequeño. El cérvix es mayor que el cuerpo y el fundus. El útero postmenopáusico involuciona progresivamente. Regresa a un tamaño premenstrual; sólo que el cuerpo y el fundus es mayor que el cérvix. El endometrio en mujeres fértiles aparece como una línea ecogénica que aumenta de grosor según la fase del ciclo menstrual.
- La línea endometrial desaparece en mujeres menopáusicas.
- Es típico el estudio en menores por hirsutismo y otros procesos como la pubarquia precoz.

PATOLOGÍA:

Los miomas típicos son masas sólidas hipoecogénicas en el espesor del miometrio. Hay gran variedad en cuanto a ecogenicidad, tamaño, número y localización de miomas.



Miomas medidas.



NIT: 892115010-5
COD: 4465000286

MANUAL DE ECOGRAFIA

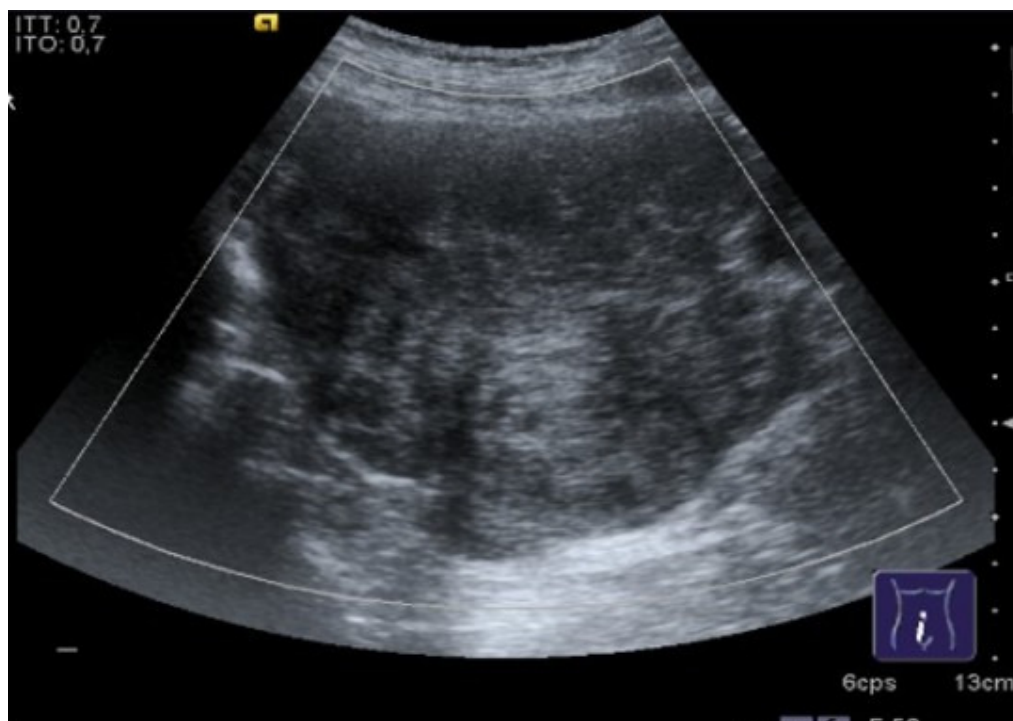
Código: DT-ID-MA-04

Versión: 1.0

Vigencia: 15/03/2023

APOYO DIAGNOSTICO Y COMPLEMENTACION TERAPEUTICA SUBPROCESO DE IMÁGENES DIAGNOSTICAS

Página 130 de 156



Útero miomatoso. Aspecto heterogéneo.

Los quistes no funcionales suelen ser benignos y de origen ovárico o para ovárico, la probabilidad de malignidad aumenta con diámetros superiores a 5 cm.

Los ovarios poliquísticos aparecen redondeados con numerosos y pequeños quistes periféricos.

En niñas recién nacidas podemos encontrar este aspecto en el ovario por hormonas maternas, se resuelven meses después.

Los quistes hemorrágicos que pueden parecer tipo masas quísticas suelen resolverse o disminuir de tamaño en 4 ó 6 semanas.



NIT: 892115010-5
COD: 4465000286

MANUAL DE ECOGRAFIA

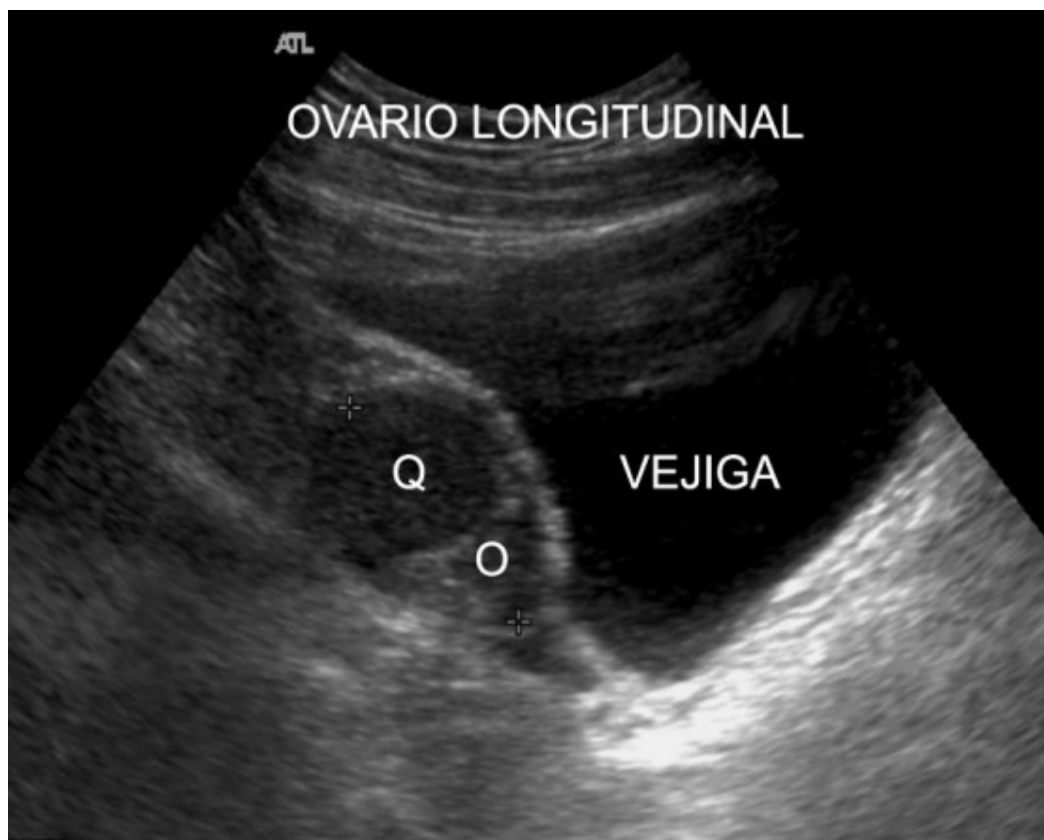
Código: DT-ID-MA-04

Versión: 1.0

Vigencia: 15/03/2023

APOYO DIAGNOSTICO Y COMPLEMENTACION TERAPEUTICA SUBPROCESO DE IMÁGENES DIAGNOSTICAS

Página 131 de 156



Quiste hemorrágico típico en un ovario, marcado con la Q. Aspecto hipoeecogénico

ECOGRAFIA MAMARIA.

La ecografía mamaria es una técnica de imágenes que traduce las diferentes frecuencias de sonido que genera un órgano, en este caso la glándula mamaria, a partir de la emisión de ultrasonido por un dispositivo llamado transductor, el cual recibe el eco generado y hace una representación bidimensional o tridimensional de la mama.

UTILIDAD DE LA ECOGRAFIA MAMARIA.

La EM es fundamental en pacientes jóvenes, de menos de 30-35 años. En efecto, en este grupo de pacientes, la EM será la técnica diagnóstica de primera elección,

debido a que un alto porcentaje de estas mujeres tienen mamas muy densas a estas edades, que no dan buena imagen en Mamografías y porque se debe evitar



NIT: 892115010-5
COD: 4465000286

MANUAL DE ECOGRAFIA

Código: DT-ID-MA-04

Versión: 1.0

Vigencia: 15/03/2023

APOYO DIAGNOSTICO Y COMPLEMENTACION TERAPEUTICA SUBPROCESO DE IMÁGENES DIAGNOSTICAS

Página 132 de 156

la radiación ionizante en mujeres jóvenes. Solo se les solicitará Mamografía si los hallazgos ecográficos la justifica.

Del mismo modo, la EM es la técnica de elección ante la presencia de patología durante el embarazo y la lactancia, tanto por no utilizar radiaciones ionizantes como por ser de mayor rentabilidad diagnóstica en mamas con abundante tejido glandular.

La EM es también la técnica de elección para el estudio de patología inflamatoria de la mama, por una mayor tolerancia y una mejor identificación de colecciones que la Mx. Estaría indicada, no solo como técnica diagnóstica de imagen, sino también como guía de punción (drenaje de abscesos, por ejemplo) y posterior seguimiento a tratamiento médico.

- Es esencial, junto con la Mamografía, para la evaluación completa de pacientes que presentan patología
- Mejora considerablemente la especificidad de la Mamografía en cuanto a la caracterización de los nódulos (benignos, sospechosos de malignidad o malignos).
- La EM también nos puede ser de gran utilidad en el estudio de los ganglios axilares en pacientes que se les haya detectado un nódulo sospechoso de malignidad. Además de las zonas axilares, la ecografía permite el libre acceso a otras zonas no cubiertas por la Mamografía, como son la región infraclavicular y las cadenas mamarias internas, con el fin de evidenciar adenopatías patológicas.
- Suele ser guía de elección en los procedimientos intervencionistas, tales como la punción-aspiración con aguja fina (PAAF) o la biopsia-aspiración con aguja gruesa (BAG).
- La EM es básica para el diagnóstico de la ruptura de implantes mamarios, consulta frecuente y que conlleva un desafío diagnóstico.

ANATOMÍA ULTRASONOGRÁFICA DEL SENO NORMAL

El seno está compuesto por tejido glandular, conectivo de sostén (ligamentos de Cooper) y tejido adiposo, organizado en forma de panal de abeja que rodea los conductos y lobulillos mamarios. Existe una gran variación entre la proporción de

tejido estromal de soporte y el tejido glandular y esta variación depende de la edad de la paciente, de la paridad y de su estado hormonal.



NIT: 892115010-5
COD: 4465000286

MANUAL DE ECOGRAFIA

Código: DT-ID-MA-04

Versión: 1.0

Vigencia: 15/03/2023

APOYO DIAGNOSTICO Y COMPLEMENTACION TERAPEUTICA SUBPROCESO DE IMÁGENES DIAGNOSTICAS

Página 133 de 156

En las mujeres jóvenes, el tejido mamario está principalmente compuesto de tejido fibroglandular ecogénico. Con la edad el tejido denso glandular involuciona siendo reemplazado por grasa.

La línea ecogénica que corresponde a la epidermis y la dermis, se encuentra inmediatamente debajo del transductor, suele medir entre 2 y 3 mm de grosor. La capa hipoecógena subyacente corresponde a la grasa subcutánea o hipodermis (tabla 1). La grasa del seno tiene una apariencia gris oscura, hipoecogénica (figura 1).

La única excepción en la mama a esta regla es la grasa del hilio de los ganglios linfáticos, que es hiperecogénica. El parénquima mamario y el tejido conjuntivo son ecogénicos o blancos (figura 2).

La fascia retromamaria y los ligamentos de Cooper son estructuras lineales finas hiperecogénicas, claramente definidas que dan soporte a los elementos grasos y glandulares circundantes. Las delgadas formas de los ligamentos de Cooper se ven mejor en el seno adiposo como líneas con una sutil curvatura que rodean a la grasa subcutánea hipoecogénica. Habitualmente los ligamentos de Cooper son delgados y tienen una alta definición. En el edema mamario la grasa se hace gris y los ligamentos de Cooper, normalmente bien definidos, se difuminan.

El pezón es hipoecogénico y genera sombra acústica. Debido a los conductos y vasos sanguíneos retroareolares, puede visualizarse una marcada vascularización en la región retroareolar con doppler color o doppler poder.

Los conductos subareolares son estructuras tubulares e hipoecogénicas que llegan al pezón. Los elementos del tejido glandular pueden ser hipo, iso o hiperecogénicos respecto a la grasa y pueden contener conductos hipoecogénicos de aspecto tubular cuando se realizan cortes radiales o que los identifiquen a lo largo de su eje mayor. En cortes transversales los conductos son círculos hipoecogénicos, redondeados u ovalados que se ven contra el fondo hiperecogénico del tejido conectivo de sostén normal.



NIT:892115010-5
COD: 4465000286

MANUAL DE ECOGRAFIA

Código: DT-ID-MA-04

Versión: 1.0

Vigencia: 15/03/2023

APOYO DIAGNOSTICO Y COMPLEMENTACION TERAPEUTICA SUBPROCESO DE IMÁGENES DIAGNOSTICAS

Página 134 de 156

Tabla 1. Apariencia ultrasonográfica normal de los tejidos mamarios

Tejido mamario	Apariencia ultrasonográfica
Piel	2-3 mm de grosor
Grasa	Hipoecogénica (excepto en el hilio de los ganglios)
Tejido glandular	Hipo, iso o hiperecogénico respecto al tejido adiposo subcutánea
Tej. conjuntivo de sostén	Ecogénico
Conductos mamarios	Estructuras tubulares hipoecogénicas, ovaladas al corte transversal
Pezón	Hipoecogénico
Ligamentos de Cooper	Delgadas líneas ecogénicas
Costillas	Hipoecogénicas, se ven con periodicidad en la pared torácica

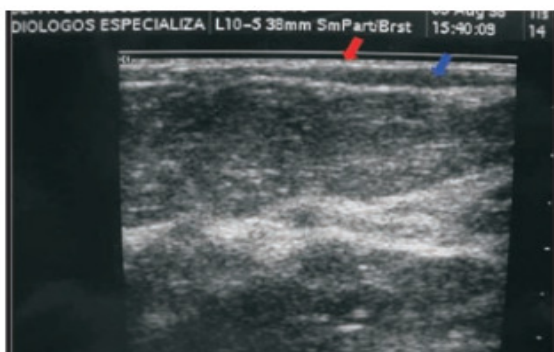

Figura 1. Corte ultrasonográfico de un seno normal. Inmediatamente debajo del transductor se aprecia una línea ecogénica que corresponde a la piel (flecha roja) con una línea hipoecogénica subyacente, la línea grasa subcutánea (flecha azul).

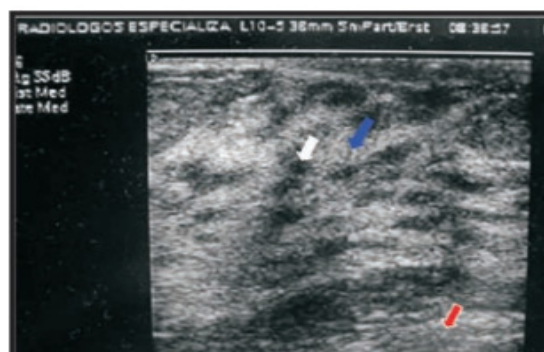

Figura 2. US de una mama con tejido ecogénico normal, con predominio de tejido glandular (flecha azul), escasa presencia de grasa. Los conductos aparecen como imágenes redondeadas hipoecógenas (flecha blanca). La flecha roja corresponde a la pared torácica.

TÉCNICA

El examen ecográfico, lógicamente, vendrá precedido por una adecuada historia clínica y posterior exploración mamaria, siendo imprescindible examinar de manera sistemática las dos mamas, incluyendo las regiones retroareolares, retromamilares y los cuatro cuadrantes, así como las regiones axilares y supraclaviculares.



NIT: 892115010-5
COD: 4465000286

MANUAL DE ECOGRAFIA

Código: DT-ID-MA-04

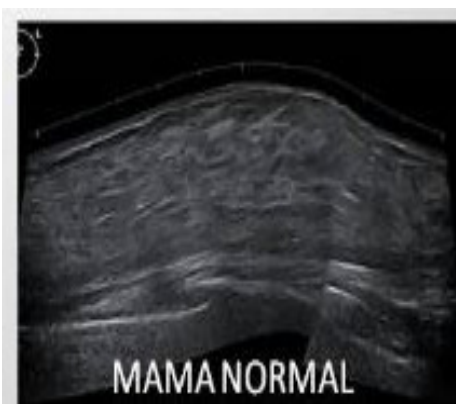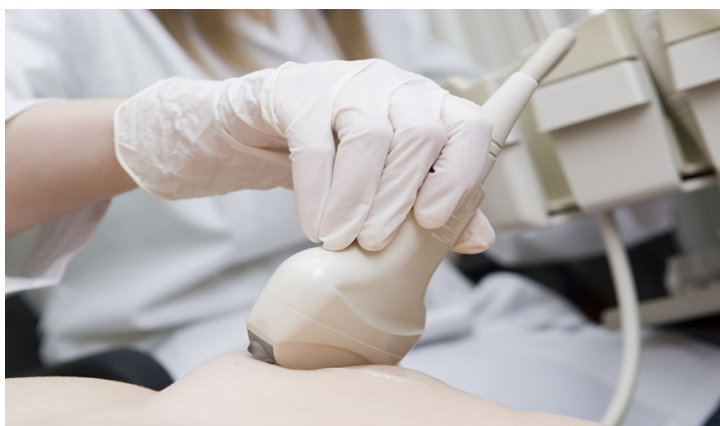Versión: 1.0

Vigencia: 15/03/2023

APOYO DIAGNOSTICO Y COMPLEMENTACION TERAPEUTICA SUBPROCESO DE IMÁGENES DIAGNOSTICAS

Página 135 de 156

Una vez realizada la exploración y detectada una tumoración o una densidad anómala, se practica la EM, con la paciente en decúbito supino o leve decúbito, con los brazos elevados por detrás de la cabeza, siendo la técnica del examen radial, siguiendo una rotación horaria, en el sentido de las agujas del reloj, en contraposición a la técnica convencional de barridos longitudinales o sagitales de la mama. Debe realizarse un rastreo metódico y sistemático de los cuatro cuadrantes y región retroareolar de ambas mamas.



Es importante que la sonda, durante la exploración ecográfica, quede perpendicular a la mama, para no formar imágenes falsas. En los casos en que por EM se identifique una lesión con criterios de sospecha, se recomienda realizar de forma sistemática el estudio ecográfico de la axila y fosa supraclavicular en busca de ganglios.

Es importante que el ecógrafo tenga una sonda lineal de alta frecuencia (7,5 MHz o más) que, aunque tiene poca profundidad, nos permite visualizar estructuras pequeñas de la mama, como la anatomía ductal. Debe tener una muy buena capacidad de contraste, así como una buena resolución y una penetración óptima de 4 cm. Esta alta resolución nos permitirá distinguir pequeñas lesiones del resto de parénquima y los ductos.

CARACTERIZACIÓN ECOGRÁFICA DE LOS HALLAZGOS

1. Nódulos sólidos ecográficamente benignos. Deben cumplir los siguientes requisitos (Fig. 1 A y B)
 - Hiperecogenicidad homogénea.
 - Forma elipsoide, más ancha que alta, con orientación paralela a la piel.
 - Dos o tres lobulaciones y con una cápsula ecogénica delgada.



NIT:892115010-5
COD: 4465000286

MANUAL DE ECOGRAFIA

Código: DT-ID-MA-04

Versión: 1.0

Vigencia: 15/03/2023

APOYO DIAGNOSTICO Y COMPLEMENTACION TERAPEUTICA SUBPROCESO DE IMÁGENES DIAGNOSTICAS

Página 136 de 156

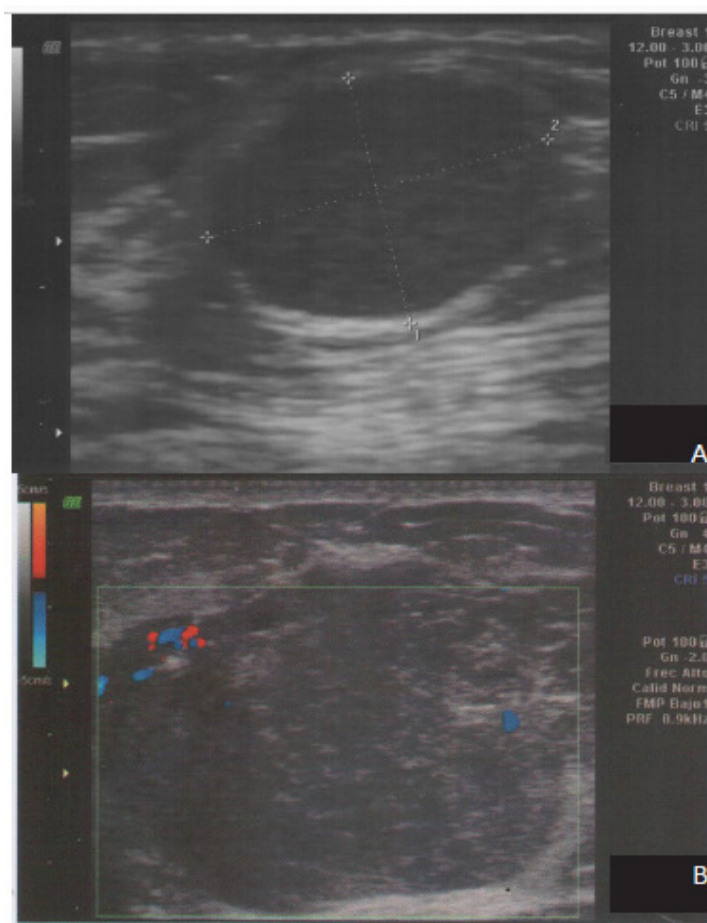


Figura 1. a) Nódulo sólido ecográficamente benigno. BI-RADS 2. b) Nódulo sólido ecográficamente benigno. Presencia de vasos capsulares en el Doppler color.

Nódulos sólidos ecográficamente malignos (Fig. 2)

- Contorno espiculado, más alto que ancho (orientación no paralela a la piel).
- Márgenes angulados, marcadamente hipoecogénicos.
- Con sombra acústica posterior.
- Calcificaciones puntiformes, extensión ductal y microlobulación.



NIT:892115010-5
COD: 4465000286

MANUAL DE ECOGRAFIA

Código: DT-ID-MA-04

Versión: 1.0

Vigencia: 15/03/2023

APOYO DIAGNOSTICO Y COMPLEMENTACION TERAPEUTICA SUBPROCESO DE IMÁGENES DIAGNOSTICAS

Página 137 de 156

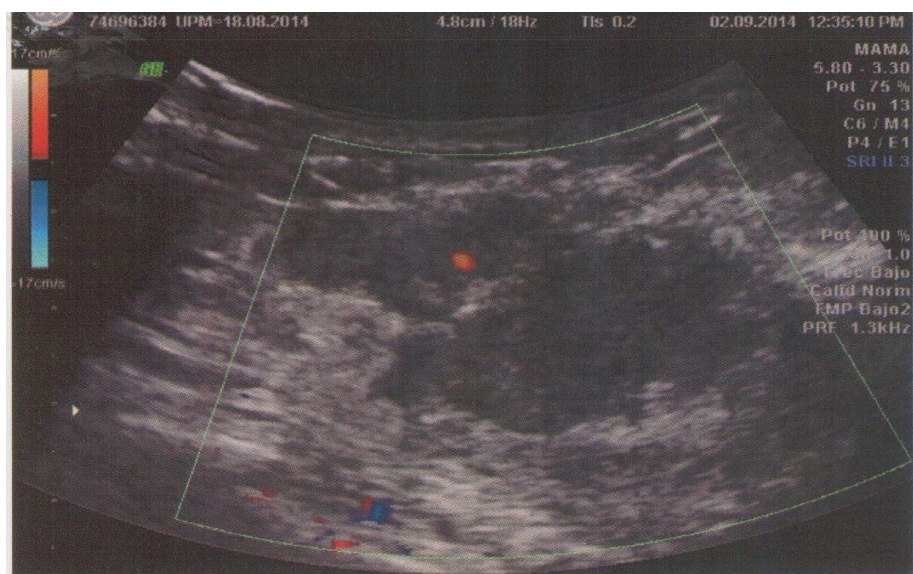

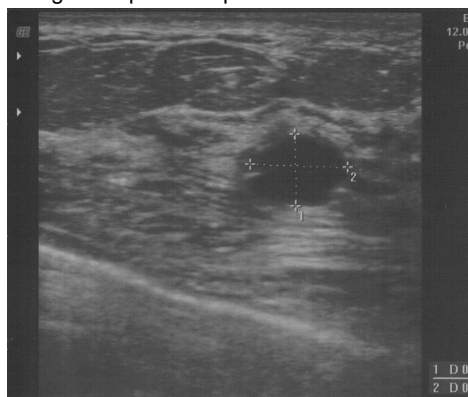
Figura 2. Nódulo sólido ecográficamente maligno. BI-RADS 5

Tumores quísticos

Se presentan redondeadas u ovaladas, con ecoestructura generalmente anecoica (Figs. 3), aunque pueden presentar otros aspectos como hipoeogénico con finos ecos internos, de contenido turbio o espeso, a veces con finos tabiques en su interior.

Sus bordes están bien definidos, su eje mayor suele ser horizontal y, con gran frecuencia, están presentes los signos indirectos (refuerzo acústico posterior y sombra acústica lateral), pudiendo ser, a veces, bilobuladas. No tienen ninguna señal Doppler interna.

Figura 3 quiste simple de mama





NIT: 892115010-5
COD: 4465000286

MANUAL DE ECOGRAFIA

Código: DT-ID-MA-04

Versión: 1.0

Vigencia: 15/03/2023

APOYO DIAGNOSTICO Y COMPLEMENTACION TERAPEUTICA SUBPROCESO DE IMÁGENES DIAGNOSTICAS

Página 138 de 156

Hay que indicar que la EM nos permitirá diferenciar con claridad los quistes simples de los quistes complejos. Estos últimos aparecen como imágenes sólidas de baja ecogenicidad o bien imágenes mixtas (sólidas y quísticas) (Figs. 5 y 6). Pueden mostrar ecos internos de baja intensidad y múltiples desechos de fluido, que pueden estar originados por infección, hemorragia, células en suspensión, que pueden corresponder a material purulento o sangre, o calcificaciones en las paredes. Ecográficamente los ecos internos aparecen como líneas paralelas a la piel o bien en forma de copos de nieve finos en el interior. Aquellos quistes con intensa fibrosis o calcificaciones de la pared producen sombra acústica posterior.

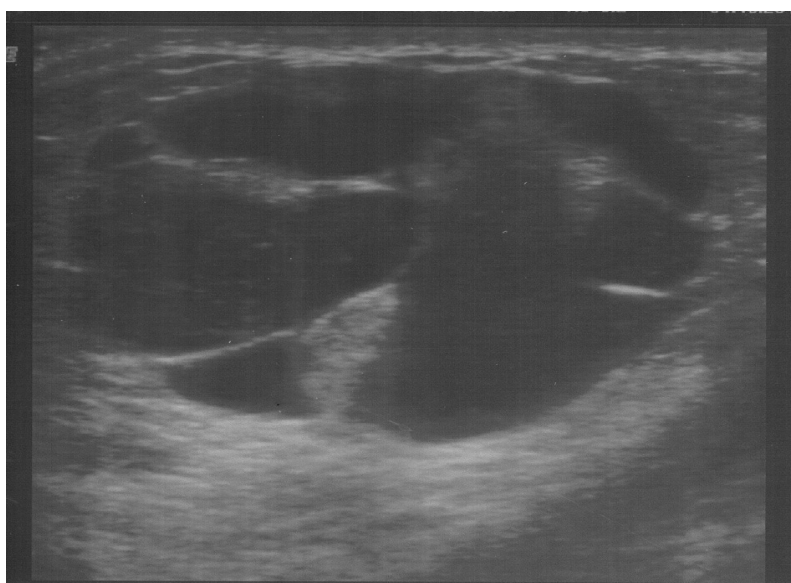


Figura 5 quiste complejo de mama

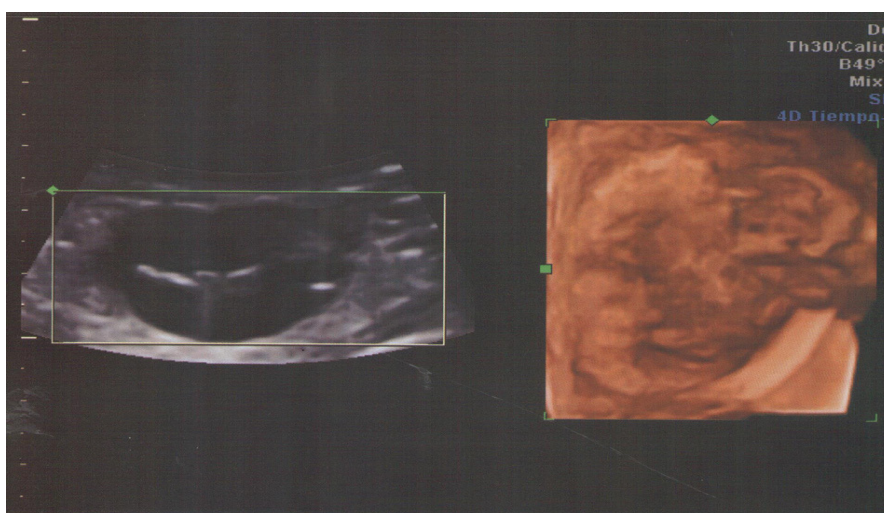


Figura 6 Quiste complejo de mama en 4D. La anatomía patológica informó de hamartoma mamario.



NIT: 892115010-5
COD: 4465000286

MANUAL DE ECOGRAFIA

Código: DT-ID-MA-04

Versión: 1.0

Vigencia: 15/03/2023

APOYO DIAGNOSTICO Y COMPLEMENTACION TERAPEUTICA SUBPROCESO DE IMÁGENES DIAGNOSTICAS

Página 139 de 156

Mastopatía fibroquística

Entre un 45-85% de las pacientes que acuden a una consulta de mama lo hacen por este cuadro clínico. Constituye, sin duda alguna, el proceso benigno más frecuente de la mama. En este grupo de pacientes, la ecografía es la técnica diagnóstica más efectiva, constituyéndose en la prueba diagnóstica de imagen de primera elección. En la EM se observan imágenes de similares características ecográficas que, en las tumoraciones quísticas, diferenciándose en su número y en su diámetro máximo (Fig. 7). Ecográficamente, se clasifica en tres tipos:

- Mastopatía fibroquística (MFQ) tipo I (de pequeñas formaciones): tumoraciones quísticas de diámetro $< 0,5$ cm.
- MFQ tipo II (de medianas formaciones): entre 0,5-2 cm.
- MFQ tipo III (de grandes formaciones): > 2 cm.

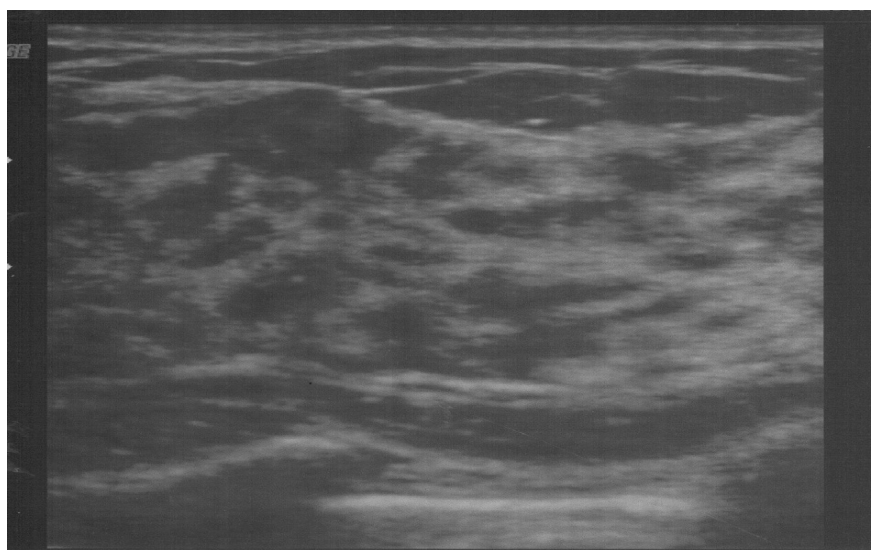


Figura 7. Mastopatía fibroquística. BI-RADS 2.

Características ecográficas típicas del cáncer de mama (Fig. 8)

- Bordes irregulares.
- Orientación de su eje mayor perpendicular a la piel.
- Hipoecogenicidad.
- Sombra acústica posterior.
- Anillo ecogénico.
- Vascularización.





NIT:892115010-5
COD: 4465000286

MANUAL DE ECOGRAFIA

Código: DT-ID-MA-04

Versión: 1.0

Vigencia: 15/03/2023

APOYO DIAGNOSTICO Y COMPLEMENTACION TERAPEUTICA SUBPROCESO DE IMÁGENES DIAGNOSTICAS

Página 140 de 156

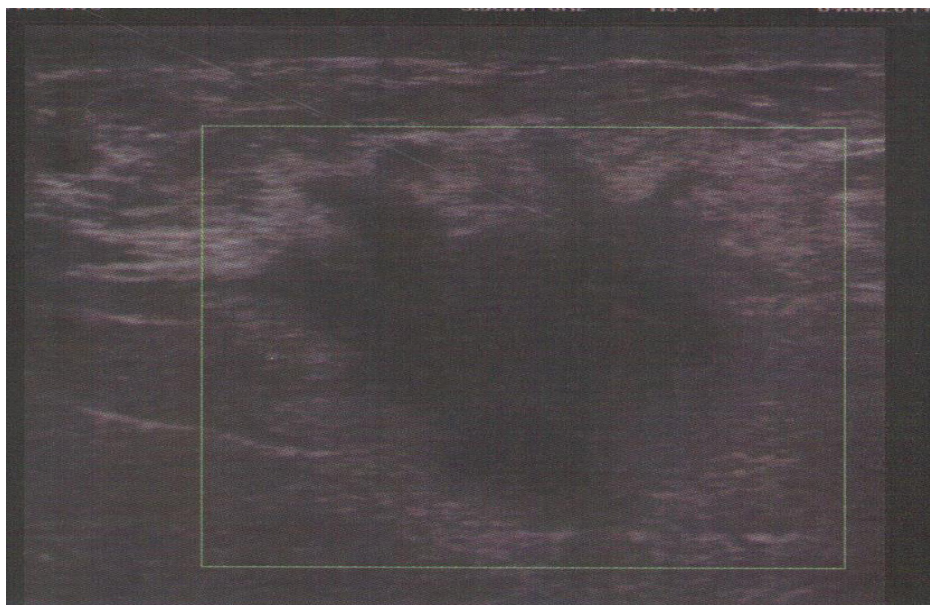


Figura 8. Cáncer de mama. BI-RADS 5.

ECOGRAFÍA OBSTÉTRICA.

Embarazo Ectópico.

Un embarazo ectópico ocurre cuando el feto se localiza fuera de la cavidad uterina. La localización más frecuente de un embarazo ectópico es las trompas de Falopio. La morbilidad materna es muy alta debido al riesgo de hemorragia interna no controlada. Los síntomas y signos de embarazo ectópico más frecuentes son:

1. El dolor en bajo vientre y pelvis.
2. Sangrado vaginal.

La ecografía es un método útil para el diagnóstico de embarazo ectópico. Los hallazgos ecográficos más frecuente en el embarazo ectópico son:

1. Falta de visualización del feto en la cavidad uterina
 - La presencia de un feto en la cavidad uterina, prácticamente excluye embarazo ectópico
2. Presencia de sangre en la cavidad peritoneal



NIT: 892115010-5
COD: 4465000286

MANUAL DE ECOGRAFIA

Código: DT-ID-MA-04

Versión: 1.0

Vigencia: 15/03/2023

APOYO DIAGNOSTICO Y COMPLEMENTACION TERAPEUTICA SUBPROCESO DE IMÁGENES DIAGNOSTICAS

Página 141 de 156

- Este hallazgo significa que el embarazo ectópico se ha roto y que la madre requiere cirugía inmediata para evitar complicaciones/ muerte de la paciente

*No es común poder identificar el feto fuera de la cavidad uterina en un embarazo ectópico.

TÉCNICA:

Se requiere utilizar un transductor curvo (convexo), Compruebe que la marca de posición del transductor queda localizada hacia la cabeza de la paciente con el objeto de ver el útero en su plano longitudinal. El lado contrario del transductor debe colocarse justo por encima de la sínfisis del pubis (Figura 2)

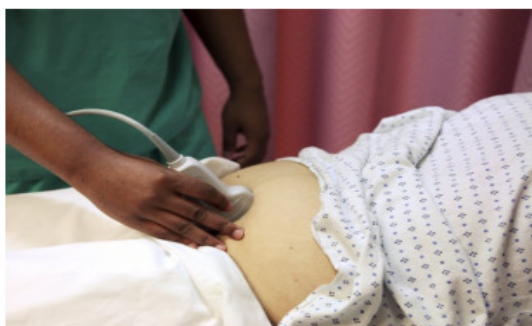

Figura 2. Posición del transductor en el plano longitudinal con la marca de posición del transductor queda localizada hacia la cabeza de la paciente

Hallazgos ecográficos:

1. Útero no grávido

En un contexto clínico adecuado, la presencia de un útero no grávido puede sugerir la presencia de un embarazo ectópico. En ecografía, los líquidos (como la sangre u orina) son “negros” o “hipo- anecoicos”. En un corte longitudinal, la orina dentro de la vejiga urinaria aparece como una estructura triangular negra o anecoica al lado derecho de la pantalla, justo por encima del útero (Figura 3).

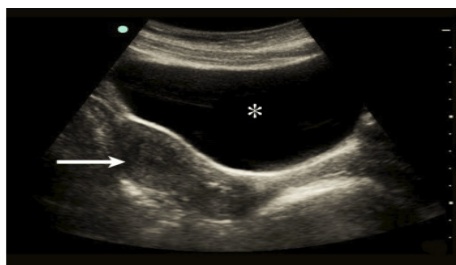


Figura 3. Vejiga urinaria (*) y útero no grávido (flecha)



NIT:892115010-5
COD: 4465000286

MANUAL DE ECOGRAFIA

Código: DT-ID-MA-04

Versión: 1.0

Vigencia: 15/03/2023

APOYO DIAGNOSTICO Y COMPLEMENTACION TERAPEUTICA SUBPROCESO DE IMÁGENES DIAGNOSTICAS

Página 142 de 156

Un útero no grávido tiene una forma de frijol y aparece como una ecogenicidad “gris”. Es importante girar o rotar el transductor para poder visualizar el útero en toda su extensión. En una paciente no grávida, el útero tiene una pequeña línea blanca (hiperecoica) central que representa el endometrio.

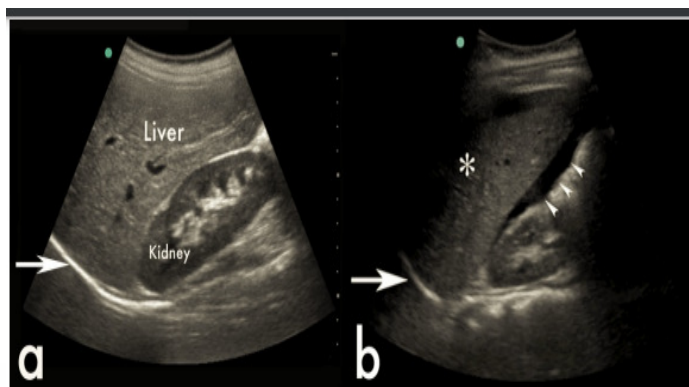
Sangrado peritoneal

En un embarazo ectópico roto, la sangre se puede extender hacia la cavidad peritoneal en pelvis y abdomen por lo que es importante examinar estas regiones. Ante la sospecha de embarazo ectópico roto, la presencia de sangre en la cavidad abdominal requiere cirugía urgente para controlar la hemorragia.

Técnica y hallazgos:

Cuadrante superior derecho. Región entre el hígado y el riñón derecho maternos.
(Figura 4) •

- Coloque la sonda en la línea axilar posterior derecha entre las costillas 8 y 11. Los nudillos de su mano deben estar en contacto con la mesa de exploración para asegurar una posición correcta. La marca de indicador de la sonda debe de estar orientada hacia la cabeza o región axilar de la paciente
- Ajuste la posición de la sonda con el objeto de que el hígado y riñón derecho se encuentren en el mismo plano. Oriente la sonda hacia la cabeza del paciente con el objeto de determinar la presencia de líquido entre el hígado y el riñón derecho.





NIT: 892115010-5
COD: 4465000286

MANUAL DE ECOGRAFIA

Código: DT-ID-MA-04

Versión: 1.0

Vigencia: 15/03/2023

APOYO DIAGNOSTICO Y COMPLEMENTACION TERAPEUTICA SUBPROCESO DE IMÁGENES DIAGNOSTICAS

Página 143 de 156

Figura 4A. Imagen ecográfica de la fosa hepatorenal (de Morrison) en un paciente asintomático. Diafragma derecho (flecha). Hígado (Liver). Riñón derecho (kidney) Figura 4B. Imagen ecográfica de la fosa hepatorenal en un paciente con sangrado intraperitoneal. La sangre libre intraperitoneal (puntas de flecha) se idéntica como material anecoico (negro) entre el hígado (*) y el riñón derecho. La línea blanca (flecha blanca) representa el diafragma derecho.

Cuadrante superior izquierdo (Figura 5)

- Coloque la sonda en la línea axilar posterior izquierda entre las costillas 8 y 11. Los nudillos de su mano deben estar en contacto con la mesa de exploración para asegurar una posición correcta. La marca de indicador de la sonda debe de estar orientada hacia la cabeza o región axilar de la paciente
- Ajuste la posición de la sonda con el objeto de que riñón izquierdo y bazo se encuentren en el mismo plano. Si localiza primero el riñón, coloque la sonda en el espacio intercostal inmediatamente superior para poder identificar el bazo. Su posición más alta en el abdomen, la presencia de gas intestinal (colon y estómago) y el hecho de que el bazo proporciona una ventana acústica menor en comparación con al hígado, hacen que la identificación del riñón izquierdo sea más difícil que la del derecho. Una maniobra sencilla que puede facilitar la visualización del riñón izquierdo, es solicitar al paciente que tome aire profundamente con el objeto de que el diafragma descienda y se optimice su identificación.
- Coloque la sonda por debajo de la costilla 11 medial a la línea posterior axilar y oriente la marca de indicador de la sonda hacia la axila izquierda para determinar la presencia de líquido por debajo del riñón izquierdo

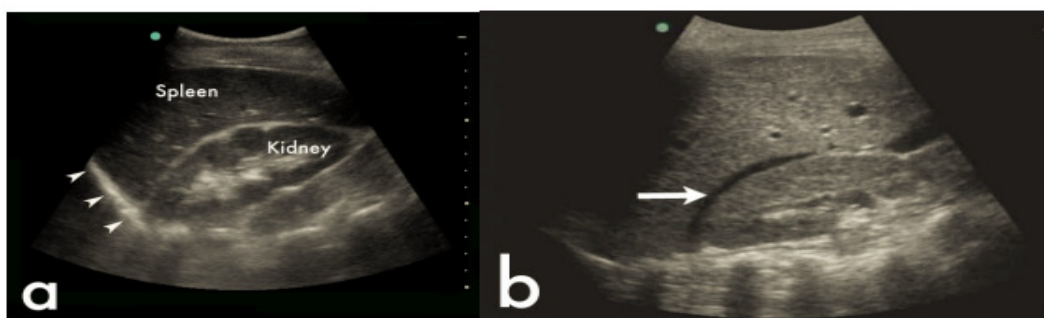


Figura 6. A. imagen ecográfica del cuadrante superior izquierdo en un paciente asintomático. Diafragma (puntas de flecha). Bazo (spleen), Riñón izquierdo (kidney). Figura 6 B. Note la presencia de líquido libre (flecha) entre el bazo y el riñón izquierdo en una paciente con embarazo ectópico roto



NIT:892115010-5
COD: 4465000286

MANUAL DE ECOGRAFIA

Código: DT-ID-MA-04

Versión: 1.0

Vigencia: 15/03/2023

APOYO DIAGNOSTICO Y COMPLEMENTACION TERAPEUTICA SUBPROCESO DE IMÁGENES DIAGNOSTICAS

Página 144 de 156

Pelvis (Figura 7)

- En ocasiones es necesario insertar una sonda vesical previa a la obtención de imágenes pélvicas,
- Coloque la sonda unos dos centímetros por encima de la sínfisis púbica en el plano sagital medio asegurándose de que la marca de orientación de la sonda está orientada en dirección a la cabeza del paciente

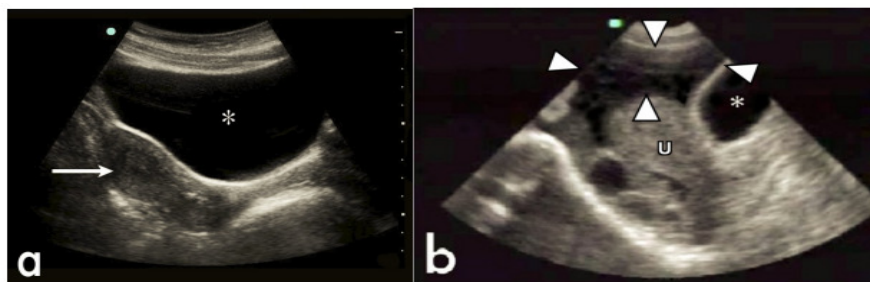


Figura 7 A. Imagen ecográfica de una pelvis en paciente normal donde se muestra el útero (flecha) y la vejiga urinaria (*) por encima del útero. Figura 7 B. Paciente con sangre en la pelvis debido a embarazo ectópico roto. Sangre libre en pelvis (puntas de flecha). Vejiga (*). Útero (U)

Otros hallazgos. Contenido intrauterino

En los estadios iniciales de la gestación, el embrión – feto se encuentra localizado dentro del útero rodeado de un saco con contenido líquido denominado saco gestacional. La primera estructura que aparece en el saco gestacional es un pequeño anillo llamado el saco vitelino (figura 8 y 9)

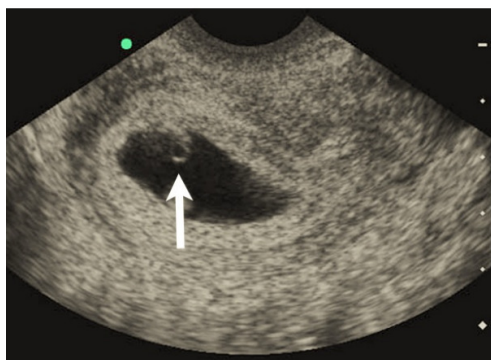


Figura 8. Imagen ecográfica (con sonda transvaginal) que muestra el saco gestacional (estructura anecoica en la cavidad uterina) que contiene el saco vitelino (Flecha)



NIT: 892115010-5
COD: 4465000286

MANUAL DE ECOGRAFIA

Código: DT-ID-MA-04

Versión: 1.0

Vigencia: 15/03/2023

APOYO DIAGNOSTICO Y COMPLEMENTACION TERAPEUTICA SUBPROCESO DE IMÁGENES DIAGNOSTICAS

Página 145 de 156

La presencia del saco vitelino prácticamente descarta la existencia de un embarazo ectópico.

Con ecógrafos de alta resolución y sondas endocavitarias (transvaginal) el saco vitelino se puede visualizar tan pronto como en la primera semana posterior a la primera falta menstrual.

A medida que el embrión crece, una segunda estructura dentro del saco gestacional aparece adyacente al saco vitelino: el polo fetal (Figura 9)

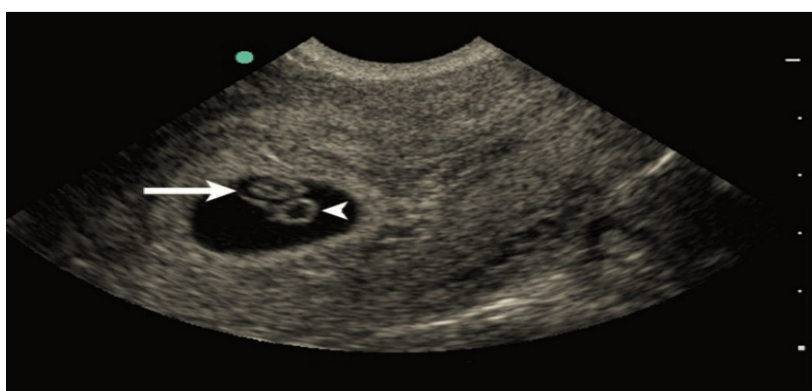


Figura 9. Imagen ecográfica con sonda transvaginal que muestra el saco gestacional que contiene el saco vitelino (punta de flecha) y polo fetal (flecha)

Es posible visualizar el latido cardiaco tan pronto como en la séptima semana después de la falta menstrual.

Si el feto se encuentra dentro de la cavidad uterina, pero la gestante refiere dolor o sangrado, existe el riesgo de aborto. Es importante examinar a la gestante para asegurarse de que no hay infección o signos que sugieran traumatismo abdominal-pélvico.

Si la gestante ha tenido un aborto y ha pasado contenido a través de la vagina, existe la posibilidad de que existan productos de la concepción dentro de la cavidad uterina que puede ser foco de infección. Estos productos retenidos pueden identificarse ecográficamente (Figura 10)



NIT: 892115010-5
COD: 4465000286

MANUAL DE ECOGRAFIA

Código: DT-ID-MA-04

Versión: 1.0

Vigencia: 15/03/2023

APOYO DIAGNOSTICO Y COMPLEMENTACION TERAPEUTICA SUBPROCESO DE IMÁGENES DIAGNOSTICAS

Página 146 de 156

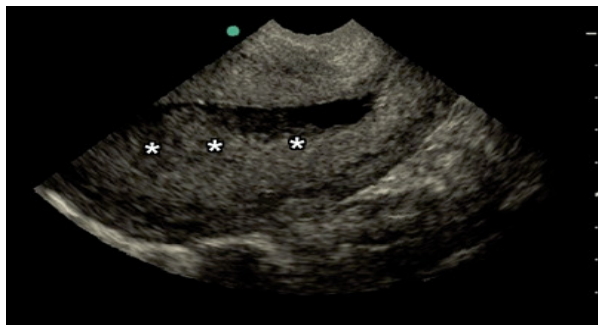

Figura 9. Imagen ecográfica realizada con sonda transvaginal donde se muestra un útero que contiene productos retenidos de concepción después de un aborto. Note el contenido ecogenico (asteriscos) dentro de la cavidad uterina

MEDIDA DEL SACO GESTACIONAL

La ecografía permite realizar una evaluación más precisa de la edad gestacional aproximada que la exploración física. Entre otras cosas, la estimación de la edad gestacional, permite determinar la fecha probable de parto y signos de embarazo de alto riesgo que requieren asistencia especializada hospitalaria. La edad gestacional se puede estimar tan pronto como se identifique el polo fetal.

Durante el primer trimestre de gestación (hasta la semana 14 después de la última falta), la medición de la longitud cráneo rabadilla (CRL) es la forma más precisa de determinar la edad gestacional.

Técnica

Se Coloca la sonda en la región suprapúbica de modo que el marcador de localización este orientado hacia la cabeza de la paciente.

Se Identifica la longitud mayor de feto y seleccione CRL en el desplegable de medidas del ecógrafo. La medida CRL se realiza desde la parte más superior de la cabeza hasta la parte más inferior de la rabadilla del feto como indica la Figura 10. Intente realizar la medida en la imagen que muestre la longitud máxima.



NIT: 892115010-5
COD: 4465000286

MANUAL DE ECOGRAFIA

Código: DT-ID-MA-04

Versión: 1.0

Vigencia: 15/03/2023

APOYO DIAGNOSTICO Y COMPLEMENTACION TERAPEUTICA SUBPROCESO DE IMÁGENES DIAGNOSTICAS

Página 147 de 156

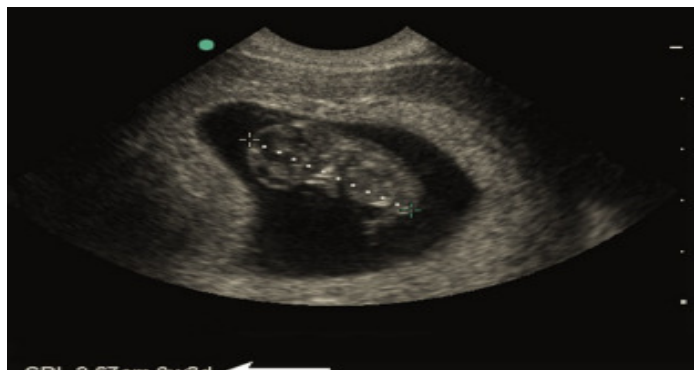

Figura 10. Mediada de longitud cráneo rabadilla (línea punteada) desde la parte superior de la cabeza hasta la inferior de la rabadilla de 2.67 cm que corresponde a una edad gestacional de 9 semanas y tres días

ECOGRAFIA DEL SEGUNDO Y TERCER TRIMESTRE

Introducción

La ecografía es el mejor método para evaluar el crecimiento del feto en el segundo y tercer trimestre. Se debe realizar cuando, en función de la historia clínica y examen físico, hay sospecha de anomalías. La ecografía es un método diagnóstico seguro y bien tolerado sobre todo si se toma la precaución de permitir a la embarazada recostarse sobre el lado izquierdo con el objeto de evitar compresión de la vena cava inferior. La ecografía en el segundo y tercer trimestre, entre otras, permite determinar la edad gestacional, evaluar la presencia de placenta previa, evaluar la posibilidad de incontinencia cervical o cuello uterino corto, determinar causas de aumento del tamaño de útero como: embarazo múltiple o líquido amniótico excesivo. Por último, permite evaluar el latido cardíaco.

ESTIMACIÓN DE EDAD GESTACIONAL

La estimación de la edad gestacional nos sirve de guía para guiar y planificar el manejo de la embarazada. La edad gestacional se estima teniendo en cuenta el primer día de la última menstruación.

El momento óptimo para estimar con precisión la edad gestacional mediante ecografía es el primer trimestre (antes de la semana 13 de edad gestacional) a través de medición de la longitud cráneo.

En el segundo y tercer trimestre (semanas 14 hasta 42) la estimación de edad gestacional es más imprecisa con variaciones en el rango de entre dos y tres



NIT: 892115010-5
COD: 4465000286

MANUAL DE ECOGRAFIA

Código: DT-ID-MA-04

Versión: 1.0

Vigencia: 15/03/2023

APOYO DIAGNOSTICO Y COMPLEMENTACION TERAPEUTICA SUBPROCESO DE IMÁGENES DIAGNOSTICAS

Página 148 de 156

semanas (por encima y por debajo) debido a fluctuaciones normales en el crecimiento fetal.

En la semana 14 de gestación, el desarrollo del feto es suficiente como para permitir visualizar y medir partes fetales que nos sirven para determinar la edad gestacional. Con práctica y entrenamiento, estas medidas se pueden realizar de forma sencilla y fiable.

Para el estudio ecográfico en el segundo y tercer trimestre de embarazo se debe utilizar una forma convexa y la paciente debe colocarse de forma cómoda en decúbito supino o recostado hacia el lado izquierdo

Lo primero que se debe determinar es la orientación del feto dentro del útero para hacerse una idea de la posición de la cabeza, corazón, abdomen y extremidades inferiores.

El software de la maquina requiere que se obtengan varias medidas para que la estimación de edad gestacional sea lo más precisa posible: diámetro biparietal (DBP), circunferencia craneal (HC), circunferencia abdominal (AC) y longitud del fémur (FL)

DIAMETRO BIPARIETAL

Para medir diámetro biparietal (DBP), se debe congelar la imagen ecográfica en el plano axial (transverso) de la cabeza fetal de manera que se puedan identificar las siguientes estructuras: tercer ventrículo, talamos y los huesos del cráneo. La medida se debe realizar perpendicular a la línea media en el eje longitudinal de la cabeza fetal desde el margen externo del hueso parietal hasta el margen interno del hueso parietal opuesto como se muestra en la figura 2

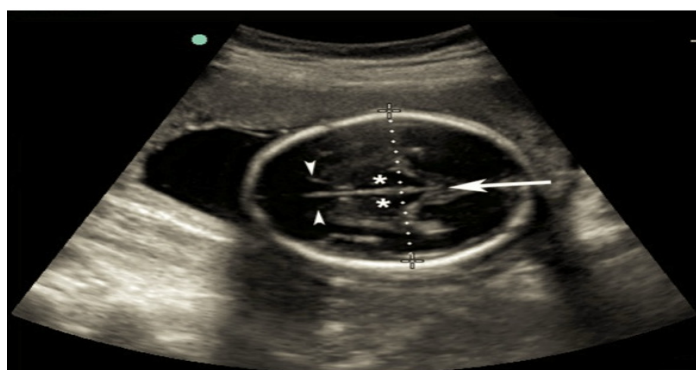


Figura 2. Medida del diámetro biparietal (DBP- línea punteada). Estructuras intracraneales que podemos identificar son: septum pellucidum (puntas de flecha), línea interhemisférica (flecha) que corresponde a la línea ecogénica en la línea media y los talamos (*)

CIRCUNFERENCIA CRANEAL (HC)



NIT:892115010-5
COD: 4465000286

MANUAL DE ECOGRAFIA

Código: DT-ID-MA-04

Versión: 1.0

Vigencia: 15/03/2023

APOYO DIAGNOSTICO Y COMPLEMENTACION TERAPEUTICA SUBPROCESO DE IMÁGENES DIAGNOSTICAS

Página 149 de 156

La medida de la circunferencia craneal se realiza en la misma imagen que se usó para la mediada del diámetro biparietal (DBP). La mediada se debe realizar colocando el cursor bordeando el margen externo del cráneo fetal como se muestra en la figura 3.

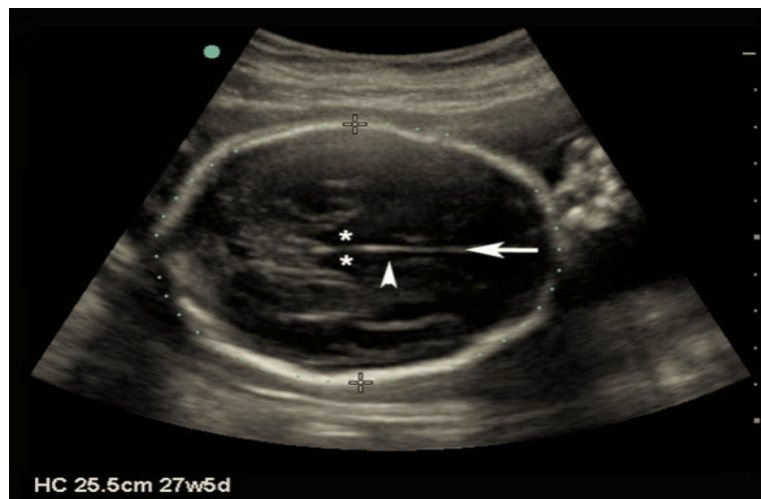


Figura 3. Medida de la circunferencia fetal (trazo punteado) en una imagen ecográfica donde se identifica los talamos (*), el tercer ventrículo (punta de flecha) y la línea interhemisferica (flecha)

CIRCUNFERENCIA ABDOMINAL (AC)

La circunferencia abdominal se realiza en el plano axial en el corte donde se identifiquen las siguientes estructuras: columna vertebral (tres puntos ecogénicos en la parte posterior del feto), el sistema portal y el estómago. La mediada se debe realizar a lo largo del contorno externo del abdomen como se muestra en la figura 4

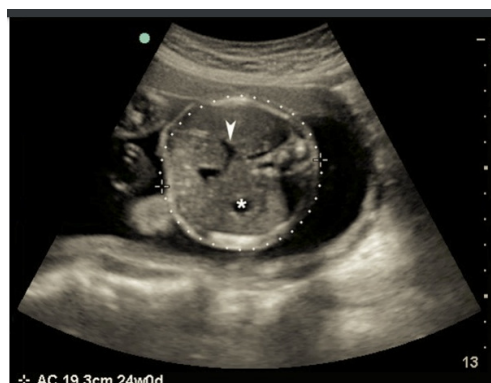

Figura 4. Medida de circunferencia abdominal (trazo punteado). Note el estómago con líquido (*) y el sistema portal (punta de flecha)



NIT:892115010-5
COD: 4465000286

MANUAL DE ECOGRAFIA

Código: DT-ID-MA-04

Versión: 1.0

Vigencia: 15/03/2023

APOYO DIAGNOSTICO Y COMPLEMENTACION TERAPEUTICA SUBPROCESO DE IMÁGENES DIAGNOSTICAS

Página 150 de 156

LONGITUD DEL FEMUR (FL)

Para realizar esta medida, asegúrese que se encuentra ante el fémur y no otro hueso que puede tener una apariencia similar como es el humero. El plano idóneo es cuando el fémur se encuentra perpendicular al plano del haz de ultrasonidos con el objeto de evitar realizar medidas artificialmente cortas que pueden dar lugar a medidas inexactas.

La medida del fémur (Figura 5) se realiza en el eje longitudinal del fémur teniendo únicamente en cuenta la porción diafisaria y metafisaria del hueso (estructura ecogenica). Las porciones cartilaginosas del hueso (cabeza femoral, trocánteres y núcleo de osificación distal), se identifican como estructuras hipoecoicas proximales y distales a la diáfisis al hueso y no se deben tener en cuenta en la medida.

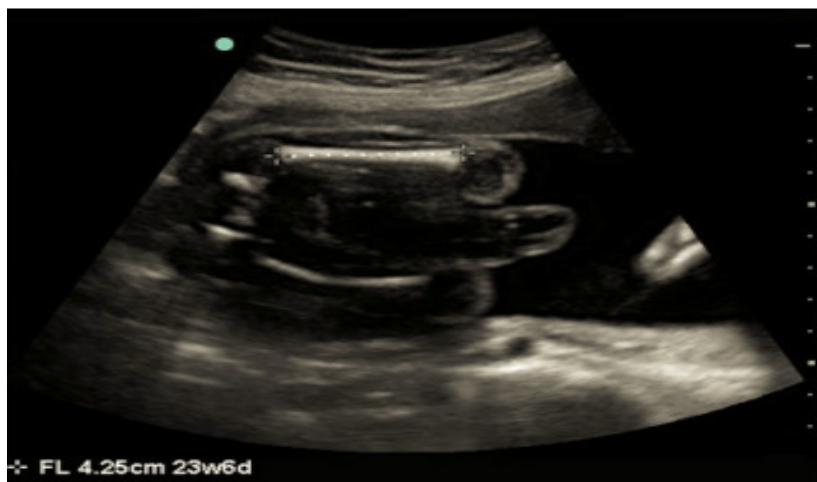

Figura 5. Medida de la longitud del fémur (línea punteada) a lo largo del eje longitudinal de la diáfisis

PLACENTA

La placenta se puede empezar a identificar alrededor de las semanas 10-12 de gestación. Esta se identifica como una estructura de aspecto hiperecoico entre el líquido amniótico y la pared uterina. Determinar su posición es importante clínicamente. En gestantes con sangrado vaginal, es importante descartar la presencia de placenta previa que se determina identificando la placenta a la altura o cubriendo la apertura interna del cuello uterino (Figura 6)



NIT: 892115010-5
COD: 4465000286

MANUAL DE ECOGRAFIA

Código: DT-ID-MA-04

Versión: 1.0

Vigencia: 15/03/2023

APOYO DIAGNOSTICO Y COMPLEMENTACION TERAPEUTICA SUBPROCESO DE IMÁGENES DIAGNOSTICAS

Página 151 de 156

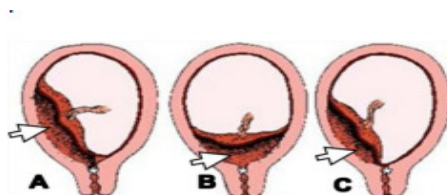


Figura 6 A. Esquema representativo de los diferentes tipos de placenta previa.

- A: Parcial: La placenta (*) cubre parcialmente el orificio cervical interno (flecha)
B: Completa. La placenta (*) cubre totalmente el orificio cervical interno (flecha)
C: baja inserción: el margen inferior de la placenta (*) se localiza a menos de 2 cm del orificio cervical interno (flecha)

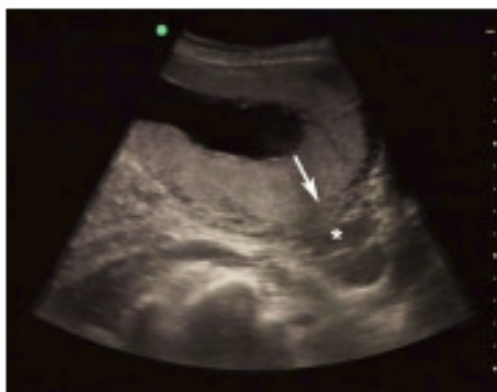

Figura 6B. Placenta previa. El borde de la placenta (flecha) cruza sobre la apertura interna del cuello uterino (*)

Las calcificaciones (focos ecogénicos con sombra acústica posterior) placentarias aparecen en placentas maduras y también en casos de hipertensión materna, uso de tabaco, retraso del crecimiento intrauterino y pre eclampsia. La valoración ecográfica de la madurez de la placenta en función de estas calcificaciones está en desuso, es poco precisa y tiene escasa utilidad para predecir la madurez pulmonar del feto.

CUELLO CERVICAL

En el segundo y tercer trimestre del embarazo la determinación de la longitud del cuello cervical puede tener relevancia clínica.



NIT: 892115010-5
COD: 4465000286

MANUAL DE ECOGRAFIA

Código: DT-ID-MA-04

Versión: 1.0

Vigencia: 15/03/2023

APOYO DIAGNOSTICO Y COMPLEMENTACION TERAPEUTICA SUBPROCESO DE IMÁGENES DIAGNOSTICAS

Página 152 de 156

Antes de una pérdida fetal, rotura prematura de membranas o labor de parto prematuro; la determinación de un cuello corto, o dilatado prematuramente puede prevenir morbilidad y mortalidad materno- fetal. Se denomina insuficiencia de cuello uterino, cuando, en gestaciones únicas, este presenta una dilatación anómala prematura (semanas 16-28 de gestación).

Desgraciadamente, la determinación de insuficiencia del cuello uterino mediante examen físico únicamente puede determinarse cuando la parte externa del cuello se encuentra afectada. Con ecografía, es posible determinar la dilatación prematura del orificio interno del cuello antes de que los cambios sean evidentes mediante exploración físico.

La medida de la longitud normal de un cuello uterino (distancia entre el orificio interno y externo) es de más de 2.5 cm. Cuando esta es menor de 2.5 cm, o este tiene un aspecto de embudo (Figura 7), se debe sospechar incontinencia cervical y se recomienda consulta con el obstetra, que determinara la necesidad de cerclaje quirúrgico u otras medidas como: reposo físico, la no realización de exámenes pélvicos innecesarios o evitar las relaciones sexuales.

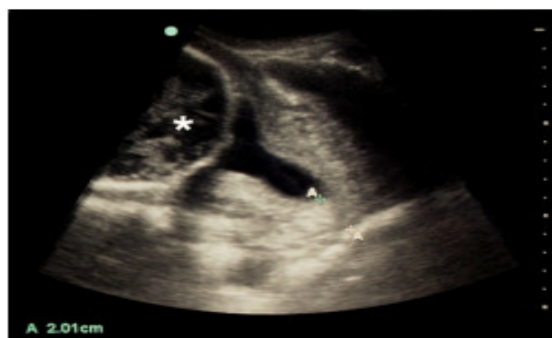

Figura 7. Cuello cervical corto (A+ A+) y con aspecto de embudo. Cabeza fetal (*)

Para medir de una forma más exacta la longitud del cuello cervical se requiere una sonda transvaginal. La medición de esta longitud con una sonda convexa suprapubica es poco exacta además de requerir que la vejiga de la paciente este llena. Esta se realiza colocando la sonda justo por encima del pubis de la gestante utilizando un plano sagital. En este plano se deben identificar la vejiga de la gestante, el contorno del cuerpo- cuello uterino, así como la vagina (Figura 8)



NIT: 892115010-5
COD: 4465000286

MANUAL DE ECOGRAFIA

Código: DT-ID-MA-04

Versión: 1.0

Vigencia: 15/03/2023

APOYO DIAGNOSTICO Y COMPLEMENTACION TERAPEUTICA SUBPROCESO DE IMÁGENES DIAGNOSTICAS

Página 153 de 156

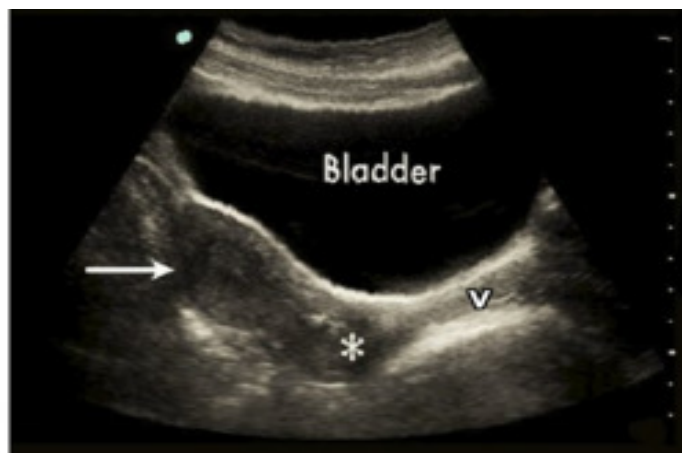


Figura 8. Anatomía de útero en plano sagital. Vejiga (bladder), cuerpo uterino (flecha), cuello uterino (*) y vagina (v).

En caso de disponer de una sonda transvaginal, asegúrese de proteger la sonda con un preservativo, de que la vejiga de la paciente está vacía y de colocar gel estéril entre la sonda y el preservativo y por fuera del preservativo. La punta de la sonda se debe insertar con cuidado unos 5 centímetros en el interior de la vagina para visualizar y medir de forma precisa la longitud del cuello uterino. En manos expertas (personal con experiencia de más de 50 casos) el examen dura unos pocos minutos y la determinación de la longitud es muy precisa.

Tanto con sonda abdominal como con sonda transvaginal, esta medida se debe realizar midiendo la distancia desde el orificio interno al orificio externo del cuello como se muestra en la imagen 7.

LATIDO CARDIACO

La frecuencia cardíaca fetal normal varía entre 120 y 180 pulsaciones por minuto. El latido cardíaco se puede oír con un fetoscopio o con estudios ecográficos. En el segundo y tercer trimestre es importante confirmar el latido cardíaco fetal mediante ecografía. Para estimar la frecuencia cardíaca se puede visualizar el latido cardíaco y contar manualmente o bien, si disponible, utilizar el modo M ecográfico (Figura 12)



NIT:892115010-5
COD: 4465000286

MANUAL DE ECOGRAFIA

Código: DT-ID-MA-04

Versión: 1.0

Vigencia: 15/03/2023

APOYO DIAGNOSTICO Y COMPLEMENTACION TERAPEUTICA SUBPROCESO DE IMÁGENES DIAGNOSTICAS

Página 154 de 156

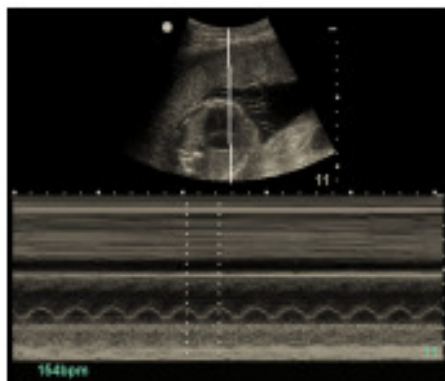


Figura 12. Frecuencia cardíaca fetal usando el modo M

Para medir la frecuencia fetal cardíaca utilizando el modo M ecográfico se requiere:

1. Seleccionar el modo OB
2. Localizar el corazón fetal
3. Optimiza la visualización del corazón fetal cambiando la profundidad e incluso utilizando la función “zoom”.
4. Seleccione el modo M y coloque el cursor de referencia (=) sobre el corazón
5. Cuando aparezcan varios ciclos cardíacos en la pantalla, congele la imagen
6. Presione el botón “cal” y seleccione FHR (fetal heart rate)
7. Mueva la línea discontinua sobre la parte superior de un ciclo y presione “select”. Una segunda línea discontinua aparecerá y se colocará sobre la parte superior del siguiente ciclo cardíaco

Se debe evitar el modo Doppler para valorar la frecuencia cardíaca.

El modo M es seguro ya que utiliza menos energía sobre el corazón en crecimiento mientras que el modo Doppler concentra mayor energía y calor que podrían ser perjudiciales para un corazón fetal

8. GESTION DEL RIESGO: El servicio de Imágenes Diagnosticas acoge las buenas practicas de seguridad del paciente como son:

- Identificación correcta del paciente
- Acciones para evitar las caídas en el servicio de Ecografías
- Entregar las recomendaciones al paciente previas a la realización del estudio



NIT:892115010-5
COD: 4465000286

MANUAL DE ECOGRAFIA

Código: DT-ID-MA-04

Versión: 1.0

Vigencia: 15/03/2023

APOYO DIAGNOSTICO Y COMPLEMENTACION TERAPEUTICA SUBPROCESO DE IMÁGENES DIAGNOSTICAS

Página 155 de 156

9. DIFUSION:

Una vez aprobado el (manual, guía, protocolo, programa) por la Gerencia, revisados por Subdirección científica / Subdirección administrativa / Asesor de Calidad, el referente del proceso será el responsable cumplimiento de cada una de las actividades descritas, además se realizará el despliegue y la comprensión de la información a los responsables de las actividades dejando evidencia de la reunión de difusión respectiva. La oficina de Gestión de la Calidad tendrá bajo su custodia y control documental los documentos originales impresos.

10. REFERENCIAS BIBLIOGRAFICAS

- Aibar L, Santalla A, López Criado MS, González Pérez I, Calderón MA, Gallo JL, Fernández Parra J. Clasificación radiológica y manejo de las lesiones mamarias. Clin Invest Gin Obst 2011; 38:141-49.
- Gallo Vallejo JL, Díaz López MA. Patología mamaria benigna ¿cuándo y cómo tratarla? En: Actualización en Obstetricia y Ginecología. Servicio de Obstetricia y Ginecología. Hospital Universitario Virgen de las Nieves. Fernández Parra J, Montoya Ventoso F, editores. Granada 2007; pp. 274-90.
- Emergency ultrasound guidelines. Ann Emerg Med. 2009; 53:550-570.
- Alexander JH, Peterson ED, Chen AY, Harding TM, Adams DB, Kisslo JAJ. Feasibility of point-of-care echocardiography by internal medicine house staff. Am Heart J. 2004; 147:476-481.
- Kessler C, Bhandarkar S. Ultrasound training for medical students and internal medicine residents--a needs assessment. J Clin Ultrasound. 2010; 38:401-408.
- Kobal SL, Trento L, Baharami S et al. Comparison of effectiveness of hand-carried ultrasound to bedside cardiovascular physical examination. Am J Cardiol. 2005; 96:1002-1006.

11. ANEXOS: No Aplica



NIT: 892115010-5
COD: 4465000286

MANUAL DE ECOGRAFIA

Código: DT-ID-MA-04

Versión: 1.0

Vigencia: 15/03/2023

APOYO DIAGNOSTICO Y COMPLEMENTACION TERAPEUTICA SUBPROCESO DE IMÁGENES DIAGNOSTICAS

Página 156 de 156

12. CONTROL DE CAMBIO:

Versión	Descripción De Los Cambios	Fecha
1.0	Se crea el documento	15/03/2023

13. CONTROL DEL DOCUMENTO:

LUZ MARINA VERGARA Líder de calidad Imágenes Diagnosticas	HAROLD ARIZA Coordinador Imágenes Diagnosticas Carmen Mendoza Argote Lider Apoyo Diagnostico y Complementación Terapéutica	María Isabel Cristina Gonzalez Suarez Gerente	15/03/2023	
Elaboró/Actualizó	Revisó	Aprobó	Fecha Ultima aprobación	Medio de aprobación